ROMEO CHIRIAC

ANCA INDREI

EMBRIOLOGIE

Sinteze didactice

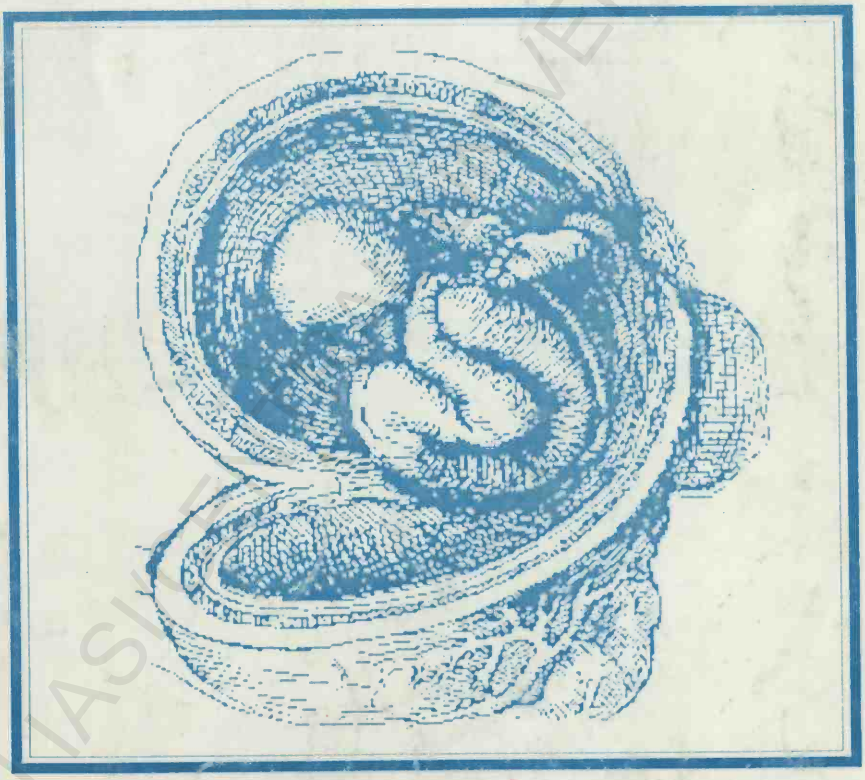

245396

Editura Fundaţiei Chemarea IAŞI

1997

REGIA AUTONOMĂ UNIVERSITY LIBRARY

BIBL. CENTR. UNIV.
„M. EMINESCU" IAȘI
III 245.396

BCU IAȘI/CENTRAL UNIVERSITY LIBRARY

ROMEO CHIRIAC

ANCA INDREI

EMBRIOLOGIE

(Sinteze didactice)

BCU IAȘI/CENTRAL UNIVERSITY LIBRARY

ISBN 973-9237-18-5

Referent ştiinţific: Prof.dr. Grigore Mihalache

Coperta: reproducere după un desen de Leonardo da Vinci

Toate drepturile privind această ediţie aparţin, în exclusivitate Editurii Fundaţiei Chemarea I A Ş I. Multiplicarea prin orice mijloace, chiar parţială, este interzisă, iar autorii vor suporta rigorile legii.

BCU IASI/CENTRAL UNIVERSITY LIBRARY

ROMEO CHIRIAC

ANCA INDREI

EMBRIOLOGIE

Sinteze didactice

13692

047282
B.C.U. - IASI

Editura Fundaţiei Chemarea IAŞI

1997

BCU IAŞI/CENTRAL UNIVERSITY LIBRARY

3. 04. 1997
B. C. U. „M. EMINESCU"
— I A S I —
acm 789.920

F11.013
Enthiologie

BCU IASI/CENTRAL UNIVERSITY LIBRARY

ARGUMENT

Deşi a fascinat dintotdeauna, cercetarea embrionului a înaintat greu, cu dificultăţi rămase uneori insurmontabile din motive prea cunoscute ca să mai fie evidenţiate. Poate tocmai aceasta să fie cauza principală a unui fenomen destul de frecvent: înţelegerea embriogenezei, a importanţei ei pentru lumea vie, rămâne un deziderat perpetuu al instruirii medicale.

Aceste sinteze didactice se vor deschideri către interiorul acestei ştiinţe complexe, de care, fără echivoc, depinde viitorul omenirii. Numeroşi sunt cercetătorii - biologi, medici, geneticieni - care au contribuit la edificarea acestui domeniu, numeroase sunt lucrările, tratatele, tezele, studiile - întregul corpus bibliografic care a constituit nucleul iniţial, utilizat în exclusivitate pentru împlinirea unui ţel didactic. Treptat însă, cumulul de cunoştinţe şi experienţa au condus la definitivarea acestor "concentrate" cu o mai largă adresabilitate: studenţi, medici aflaţi în diverse etape ale pregătirii profesionale, cadre didactice.

Embriogeneza umană ascunde pentru fiecare disciplină medicală secrete care, odată desconspirate, facilitează accesul spre descifrarea sau detalierea unor zone rămase obscure cercetărilor clasice. Mai mult chiar, oferă o înţelegere mai generală, îndrăznim a zice superioară, a mecanismelor organismelor vii, a patologiei sale. Desigur, demersul invers, al cercetării patologiei cu trimiteri înspre embriologie, este la fel de spectaculos.

În spiritul aprofundării acestor idei au fost alcătuite sintezele pe care le-am dorit cât mai simple, eliberate de balastul explicaţiilor inutile, de aglomerarea notelor bibliografice care ar fi încărcat fraza abătând atenţia lectorului - a celui care învaţă în speţă - de la esenţa nudă a cuprinderii cunoştinţelor de bază.

Pentru cei care vor să meargă în profunzime, bibliografia generală de la sfârşit deschide tot atâtea drumuri şi poteci câte note are într-un domeniu mişcător şi fascinant, aflat în plină dezvoltare şi pe deplin justificată atenţie din partea lumii medicale.

* *
*

Embriologia este o ramură a ştiinţelor biologice care studiază dezvoltarea ontogenetică a vieţuitoarelor începând cu formarea celulelor sexuale şi sfârşind cu naşterea, cuprinzând partea intrauterină a ontogenezei (onton = individ; genesis = creaţie). Conturarea embriologiei ca ştiinţă biologică are loc la începutul secolului XIX, devenind, cu timpul, una din cele mai atrăgătoare ramuri ale biologiei. În evoluţia sa istorică, embriologia a parcurs mai multe etape (care au rămas şi domeniile de bază):

- embriologia descriptivă, care se ocupă cu descrierea mecanismelor dezvoltării morfogenetice;

- embriologia comparativă, ce se ocupă cu dezvoltarea diverselor specii de animale; pentru a cunoaşte dezvoltarea unei specii superioare s-a apelat la studierea dezvoltării alteia, situată mai jos pe scara animală;

- embriologia experimentală şi cauzală, care interpretează şi elucidează diverse mecanisme de dezvoltare rămase neclare sau mai dificil de clarificat ale ouului uman.

Actualmente, embriologia începe să elucideze procesele biochimice complexe cu rol în modelarea de organe sau ţesuturi sau a embrionului în totalitate, încercând să explice procesele de morfogeneză normală sau patologică. În dezvoltarea intrauterină a organismului uman, cercetătorii au distins următoarele etape:

1. **etapa preembrionară** (gametogeneza), etapă în care se formează şi se maturează în organismul părinţilor celule specializate sexuale mature numite gameţi: spermatozoidul şi ovulul.

2. **etapa premorfogenetică** (zigotogeneza), în care se formează oul (zigotul) şi care cuprinde: inseminaţia, fecundarea (fertilizarea) şi segmentarea. Două celule de sex opus, prin contopirea lor, dau prima celulă a noului organism, numită zigot sau ou fecundat, care conţine material ereditar, matern şi patern, în cantităţi egale. Segmentarea este prima expresie a ontogenezei, în care oul fecundat (zigotul) se divide în blastomere; dimensiunile embrionului nu se schimbă şi blastomerele devin tot mai mici cu fiecare diviziune, ajungându-se în final la un germene sferic, numit morulă. Apariţia ulterioară în interiorul morulei a unei cavităţi (blastocel) determină transformarea morulei în blastocist, exprimat prin embrioblast şi trofoblast. Această etapă nu modifică fundamental forma şi dimensiunea exterioară a germenului şi de aceea se numeşte premorfogenetică.

3. **etapa morfogenetică** (embrionară), (săptămânile III - VIII), care cuprinde:

- *morfogeneza primordială* (gastrularea) este etapa în care se formează cele trei foiţe embrionare (ectoblast, endoblast şi mezoblast) şi în care se face şi delimitarea corpului embrionului);

- *morfogeneza secundară* (neurulaţia) ce urmează gastrulaţiei, când apar rudimentele primelor organe axiale după o topografie aproape definitivă.

4. **etapa fetală** (morfogeneza definitivă - organogeneza) care se caracterizează prin formarea din cele trei foiţe embrionare a ţesuturilor şi organelor şi integrarea într-un tot unitar. În această etapă începe umanizarea embrionului. Din săptămâna a noua (luna a doua) până în luna a şasea se numeşte etapa de făt neviabil. După luna a şasea până la naştere este etapa de făt viabil, iar după naştere, etapa de nou-născut. La om gestaţia este

de nouă luni (273 zile). Evoluția continuă și după naștere până în perioada de adult, când organismul uman atinge maximum de dezvoltare morfo-funcțională.

De primele trei etape (gametogeneza, zigotogeneza, gastrularea și neurulația etapei embrionare) se ocupă embriologia generală. De ultima etapă (organogeneza) se ocupă embriologia specială.

Romeo Chiriac

București, februarie 1995

BCU IAȘI/CENTRAL UNIVERSITY LIBRARY

BCU IAȘI/CENTRAL UNIVERSITY LIBRARY

ETAPA PREEMBRIONARĂ

Rezumat:

Descrierea dezvoltării umane începe cu formarea și diferențierea celulelor sexuale feminine și masculine, numite gameți, care se unesc în timpul procesului de fecundare (fertilizare) pentru a iniția procesul de dezvoltare a unui nou individ.

Linia celulară ce conduce la formarea gameților se numește linie germinală. Celulele germinale primordiale devin distincte pentru prima dată la începutul săptămânii a patra de dezvoltare embrionară, în peretele sacului vitelin. Ele migrează activ spre peretele posterior al corpului embrionului, unde populează gonadele în dezvoltare, în săptămâna a cincea; se vor diferenția în celule precursoare ale gameților numite spermatogonii la bărbat și ovogonii la femeie. Aceste celule (spermatogonia și ovogonia) sunt diploide, la fel ca și celelalte celule somatice ale organismului, conținând un număr de 23 de perechi de cromozomi (în total 46 de cromozomi). La mascul procesul de maturare de la celula germinală primitivă la gametul matur este cunoscut sub numele de spermatogeneză, iar la femelă de ovogeneză.

În procesul de gametogeneză, celulele germinale primordiale produc gameți prin diviziune meiotică. Meioza constă într-o secvență de două diviziuni celulare specializate prin care numărul cromozomilor din gameți este redus la jumătate. În timpul primei diviziuni meiotice, cromozomii omologi se împerechează și schimbă material genetic; în timpul celei de-a doua diviziuni meiotice, celulele nu reușesc să-și replice ADN-ul și fiecare celulă va prezenta un număr haploid de cromozomi (jumătate din conținutul de ADN al celulelor somatice normale). Gameții conțin 23 cromozomi (câte unul de fiecare pereche), deci sunt haploizi. În cursul dezvoltării gameții suferă și modificări citoplasmatice, rezultând formarea spermatozoidului matur la bărbat și a ovulului la femeie.

La bărbat, formarea spermatogoniei și spermatogeneza au loc în tubii seminiferi ai testiculului și nu se desfășoară până la pubertate. Celulele primordiale germinale rămân în stadiu latent până la pubertate, după care se vor diferenția în spermatogonii. Aceste celule vor da naștere la spermatociți primari, care, prin două diviziuni meiotice succesive, produc patru spermatide. Spermatidele vor suferi o serie de transformări în cadrul procesului de spermiogeneză (formarea acrosomului, condensarea nucleului, formarea gâtului, a piesei intermediare și a cozii, pierderea citoplasmatică) ce vor conduce la formarea spermatozoidului matur. Timpul necesar unei spermatogonii pentru a se transforma în spermatozoid matur este de aproximativ 64 de zile. Începând de la pubertate, testiculul devine astfel o fabrică permanentă de spermatozoizi.

La femeie, celulele germinale primordiale se vor diferenția în ovogonii. După diviziuni repetate, câteva din aceste celule germinale primordiale se diferențiază în ovocite primare. Toate ovocitele primare sunt produse în timpul vieții fetale. Între a treia și a cincea lună de viață intrauterină, ovogonia începe prima diviziune meiotică. Într-a șaptea lună toate ovocitele primare au intrat în prima diviziune meiotică, cele mai multe fiind înconjurate de un strat de celule foliculare împreună cu care formează foliculii primordiali. Ovocitele primare nu-și termină prima diviziune meiotică, rămânând în stadiul diploten până la pubertate. La naștere, numărul lor total variază între 700.000 - 2.000.000, ovarul fiind un depozit de foliculi. După pubertate, câteva ovocite și foliculii înconjurători (primordiali) se dezvoltă lunar, ca răspuns la producția lunară de hormoni pituitari gonadotropi, dar numai unul din acești foliculi se matureaza complet. În timpul procesului de maturare, un ovocit primar dă naștere la un ovocit secundar și primului globul polar. Ovocitul secundar, la rândul său, dă naștere unui ovocit matur și celui de-al doilea globul polar. Deci, numai un ovocit primar se maturează complet și suferă ovulația, completându-și meioza (devenind gamet matur) evident dacă este fecundat (fertilizat) de spermatozoid. Deci, dintr-un ovocit primar rezultă un ovocit secundar + un ovocit matur + trei globuli polari. În luna a șaptea ovogoniile dispar deoarece toate s-au diferențiat în ovocite; rezultă că, spre deosebire de bărbat la care spermatogoniile se produc continuu de la pubertate la bătrânețe, "capitalul de ovogonii" al ovarului este limitat. Bărbatul este întotdeauna "tânăr" prin celulele sale sexuale pe când ovocitele au totdeauna vârsta femeii. Fertilizarea are loc la nivelul trompei uterine. Deci, un ovocit primar dă naștere la un ovocit matur și trei globuli polari. După ce ovocitul își finalizează meioza, nucleii gameților masculini și feminini se unesc, formând un zigot care conține un singur nucleu diploid. Din acest moment se consideră începută dezvoltarea embrionară.

În timp ce coboară prin trompa uterină spre uter, embrionul nou format suferă o serie de diviziuni celulare numite segmentări, care împart zigotul prima dată în două celule, apoi în patru, apoi în opt și așa mai departe. Aceste celule fiice nu cresc între diviziuni, așa încât embrionul păstrează dimensiunile inițiale. Începând cu etapa de 8 - 16 celule, embrionul segmentat se diferențiază în două grupe celulare: un grup celular extern și periferic și un grup celular central. Grupul extern, numit trofoblast, este principala sursă a placentei, iar grupul intern, numit embrioblast, va da naștere embrionului propriu-zis și membranelor care îi sunt atașate. Din etapa de 30 de celule, embrionul, numit acum morulă, începe să formeze o cavitate centrală plină cu lichid – cavitatea blastocistică. Din ziua a 5-a sau a 6-a de dezvoltare embrionul este o sferă goală, formată din aproximativ 100 de celule, numită blastocist, ce va intra în cavitatea uterină și va începe nidarea în endometrul peretelui uterin.

BCU IAȘI/CENTRAL UNIVERSITY LIBRARY

GAMETOGENEZA

Dezvoltarea unei fiinţe umane presupune mai întâi existenţa celor două celule sexuale mature, de sex opus, numite şi gameţi: spermatozoidul (spermium) şi ovulul (ootidium), şi punerea lor în contact în procesul de fecundare (fertilizare) ce duce la formarea zigotului.

Spermatozoidul apare şi se maturează în testicul şi ovulul în ovar, iar procesul prin care aceste celule cu potenţialităţi multiple se transformă în celule mature, apte pentru fecundaţie, constituie gametogeneza sau prima fază a reproducerii sexuate. În timpul maturizării lor, celulele sexuale parcurg aceleaşi etape la ambele sexe: de înmulţire, de creştere şi de maturaţie.

Cei doi gameţi conţin caracterele specifice ale individului în forme codificate, transmisibile pe cale biochimică.

Informaţia codificată a gameţilor aparţine structurii membranei şi citoplasmei gameţilor, depinzând de factorii ce controlează dezvoltarea ulterioară a unei noi funcţii umane.

Celulele germinale participante la actul fertilizării suferă o serie de transformări celulare citoplasmatice şi nucleare, care sunt supuse unor reguli:

- orice celulă somatică umană posedă un număr diploid (diploos = dublu) de cromozomi (46 cromozomi grupaţi perechi câte doi - unul de la mamă, unul de la tată), în total 23 de perechi, apropiaţi între ei şi vizibili numai în timpul diviziunii meiotice sau de maturare a celulelor germinale.
- celulele germinale masculine şi feminine trebuie să-şi reducă numărul de cromozomi la un set haploid de cromozomi (23), pentru a deveni gamet; aceasta pentru ca la fecundare să nu rezulte un individ cu număr dublu de cromozomi faţă de părinţi; se realizează prin diviziune meiotică.
- în procesul de gametogeneză, celula germinală masculină, iniţial voluminoasă şi rotundă, îşi pierde citoplasma, dezvoltând un cap, un gât şi o coadă, căpătând mobilitate; celula germinală feminină, iniţial mică, devine mai mare printr-o creştere de volum a citoplasmei, ajungând la maturitate la un diametru de 120 - 150 - 200 microni, fiind o celulă imobilă.
- în timpul primei diviziuni meiotice cromozomii omologi se apropie între ei, se împerecheză, schimbând material genetic, iar în timpul celei de-a doua diviziuni meiotice celulele nu reuşesc să-şi replice ADN-ul şi astfel fiecare celulă germinală rezultată va avea un număr haploid de cromozomi (o jumătate din ADN-ul celulelor somatice normale), devenind gamet cu 22+X sau 22+Y cromozomi.

LINIA GERMINALĂ

Celulele germinale își au originea în endodermul peretelui sacului vitelin, deci în afara embrionului propriu-zis, de unde vor migra spre peretele posterior al embrionului (fig. 1.1.). Această linie celulară, care va da naștere gameților, apare ca o populație celulară dispersată, cu celule puțin diferențiate, numite celule germinale primordiale; ele vor migra prin mișcări ameboidale între a patra și a șasea săptămână din sacul vitelin, prin mezoul tubului digestiv, către peretele posterior al embrionului.

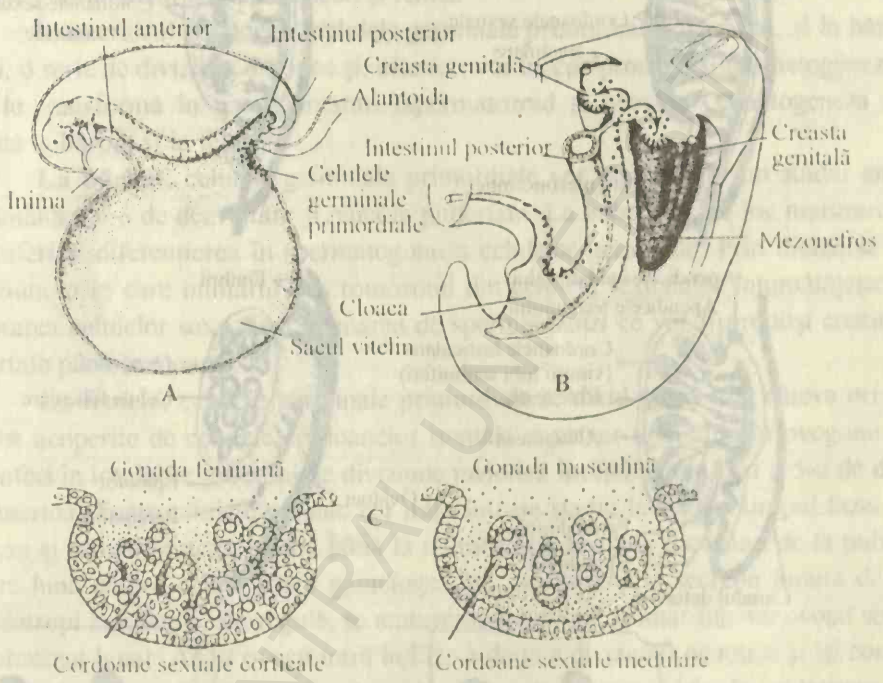

Fig. 1.1. A - Desen schematic al unui embrion de 3 săptămâni, arătând localizarea celulelor germinale primordiale în peretele sacului vitelin, în apropierea alantoidei. B - Calea de migrare a celulelor germinale primordiale de-a lungul peretelui intestinului posterior și a mezenterului dorsal în creasta genitală. C - Cordoanele celulare sexuale se diferențiază și acoperă celulele germinale primordiale. La femei cordoanele sexuale ale regiunii corticale supraviețuiesc și devin celule foliculare ovariene; la bărbat supraviețuiesc cordoanele sexuale medulare și devin celulele Sertoli din tubii seminiferi.

În peretele dorsal celulele sunt așezate paramedian în țesutul mezenchimal liber (pedicului somitic sau corpii Wolf), lângă membrana cavității celomice, populând regiunea peretelui adiacentă vertebrei a 10-a toracică, nivel la care se vor forma gonadele. În timpul migrării, celulele germinale se multiplică prin mitoză, iar o parte din ele pot rămâne în

diverse puncte ale traseului de migrare constituind virtuale sedii de formare a unor tumori (teratoame).

Odată sosite în regiunea gonadică prezumtivă, celulele germinale stimulează celulele epiteliului celomic adiacent şi mezonefrosul (rinichiul embrionar) să prolifereze şi să formeze straturi compacte de ţesut, numite cordoane sexuale primitive (fig. 1.1 şi 1.2.).

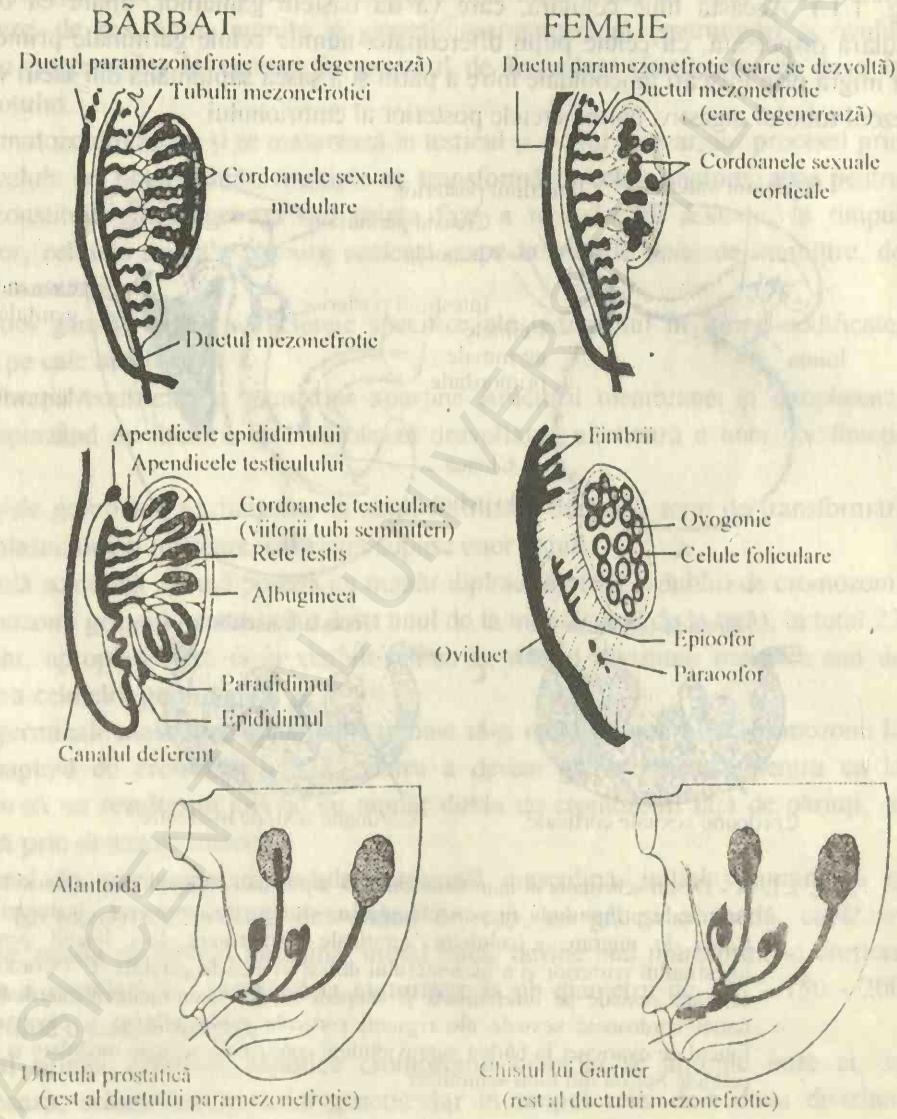

Fig. 1.2. Dezvoltarea gonadei masculine comparativ cu cea feminină (după LARSEN).

Cordoanele sexuale vor determina apariţia, pe partea antero-internă a fiecărui mezonefros, a crestelor genitale (gonadele primitive), situate lateral de coloana vertebrală.

Aceste cordoane sexuale acoperă celulele germinale primordiale, dând naştere la ţesuturi ce vor hrăni şi regla dezvoltarea celulelor sexuale mature - foliculii ovarieni la femeie şi celulele Sertoli ale epiteliului germinal din tubii seminiferi la bărbat (fig. 1.2.). Cordoanele sexuale sunt esenţiale pentru dezvoltarea celulelor germinale: acele celule germinale care nu sunt acoperite de celulele cordoanelor sexuale vor suferi o meioză prematură, degenerând. La fel, dacă celulele germinale nu sosesc în regiunea gonadică prezumtivă, atunci nu se vor dezvolta nici cordoanele sexuale, nici gonadele, ele jucând un rol inductiv esenţial în apariţia crestelor genitale.

Deci, gametogeneza este un proces de meioză şi citodiferenţiere ce transformă celulele germinale în gameţi masculi şi femeli.

În interiorul gonadelor, celulele germinale primordiale vor suferi, şi la bărbaţi şi la femei, o serie de diviziuni mitotice şi, ulterior, vor începe procesul de gametogeneză, proces care le transformă în gameţi maturi (spermatozoid şi ovocit). Gametogeneza este însă diferită la bărbat şi la femeie.

La bărbat, celulele germinale primordiale vor rămâne într-un stadiu latent între săptămâna a 6-a de dezvoltare şi până la pubertate. La pubertate are loc maturarea tubilor seminiferi şi diferenţierea în spermatogonii a celulelor germinale. Prin diviziune meiotică (diviziune prin care numărul de cromozomi din celulele sexuale se înjumătăţeşte) are loc maturarea celulelor sexuale şi formarea de spermatozoizi ce vor fi produşi continuu de la pubertate până la moarte.

La femeie, celulele germinale primordiale se divid mitotic de câteva ori, după ce au fost acoperite de celulele cordoanelor sexuale şi se vor diferenţia în ovogonii. Acestea vor suferi în totalitate procesul de diviziune meiotică începând din luna a 5-a de dezvoltare intrauterină. Toate celulele sexuale vor intra într-un stadiu latent din timpul fazei iniţiale a meiozei şi rămân în acest stadiu până la maturitatea sexuală. Începând de la pubertate, în fiecare lună câteva celule încep gametogeneza, ca răspuns la secreţia lunară de hormoni gonadotropi hipofizari. De regulă, se maturează un ovocit primar într-un ovocit secundar şi este eliminat lunar. Acest ovocit intră în faza a doua a diviziunii meiotice şi îşi completează meioza când este fertilizat. Aceste cicluri lunare continuă de la pubertate până la menopauză (aproximativ 50 de ani).

Meioza este procesul de diviziune celulară care apare numai în linia germinală. Figura 1.3. prezintă aspectele comparative între mitoză şi meioză. În mitoză (diviziune celulară normală) o celulă diploidă 2n se divide o singură dată pentru a da naştere la două celule fiice diploide 2n. În meioză, o celulă germinală suferă două diviziuni nucleare şi celulare succesive şi diferite calitativ pentru a da naştere la 4 celule haploide 1n. La bărbat, diviziunile celulare ale meiozei sunt egale şi iau naştere 4 spermatozoizi identici. La femeie, diviziunile celulare meiotice sunt inegale şi ia naştere un singur ovocit definitiv, matur, haploid şi 3 globuli polari haploizi, nefuncţionali.

Deşi momentul meiozei diferă la bărbat şi la femeie, evenimentele cromozomice de bază ale procesului sunt aceleaşi la cele două sexe. Ca toate celulele normale somatice

(negerminale), celulele germinale primordiale conțin 23 perechi de cromozomi (46 în total). Acești cromozomi conțin ADN, care codifică informațiile necesare dezvoltării și funcționării organismului. Din totalul de 46 de cromozomi, 22 de perechi sunt cromozomi omologi, numiți autosomi. Cei 2 cromozomi rămași se numesc cromozomi sexuali, pentru că ei determină sexul individului. Sunt două feluri de cromozomi sexuali: X și Y. Indivizii cu doi cromozomi X (XX) sunt, genetic, femei, iar cei cu cromozomi X și Y (XY) sunt, genetic, bărbați.

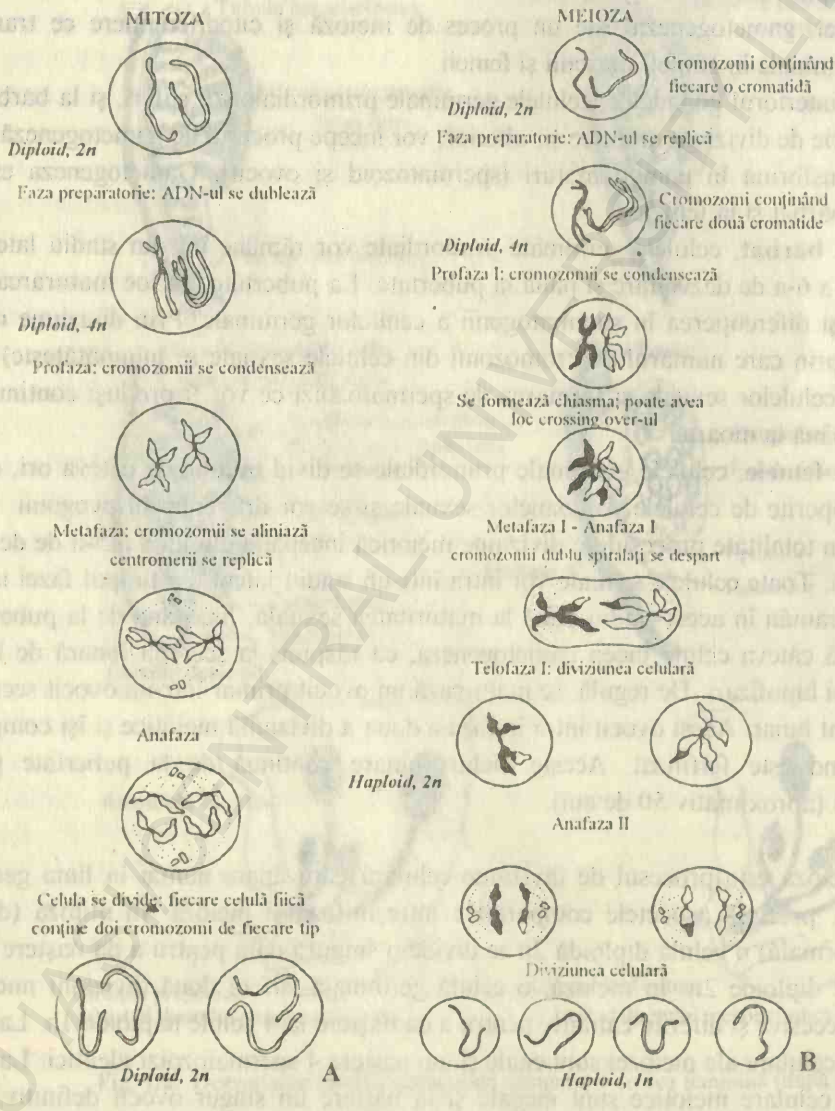

Fig. 1.3. Mitoza (A) și meioza (B) (după LARSEN).

Precizăm ce înseamnă ploidia celulelor şi numărul "n". Ploidia reprezintă numărul de copii al fiecărui cromozom prezent în nucleul celular, iar numărul "n" arată numărul de copii al fiecărei spirale unice de ADN din nucleu. Fiecare cromozom conţine una sau două spirale de ADN, în funcţie de stadiile ciclului celular mitotic sau meiotic, astfel încât ploidia şi numărul "n" nu coincid întotdeauna. **Celulele primordiale germinale şi celulele somatice** au două copii ale fiecărui cromozom şi se numesc diploide (2). **Gameţii maturi** au o singură copie a cromozomului şi se numesc haploide (1). Gameţii haploizi (1) au, de asemenea, o singură spirală de ADN pe cromozom şi se numesc 1n. În câteva stadii ale ciclului celular, celulele diploide (2) (celulele cu două copii ale fiecărui cromozom) au o singură spirală de ADN (1n) pe cromozom şi se numesc 2n. În timpul fazelor iniţiale ale meiozei sau mitozei, fiecare cromozom al unei celule diploide (2) are două spirale de ADN (2n), deci celula este 2 x 2n = 4n. În tabelul I sunt prezentate evenimentele care se petrec în linia germinală în timpul diviziunii celulare mitotice şi meiotice.

(Tabelul 1.1.)

Stadiul	Evenimentele	Numele celulei	Caracterul genomului
Interval de odihnă între diviziunile celulare mitotice	Metabolism celular normal	F - ovogonie B - spermatogonie	*diploid, 2n*
MITOZA			
faza preparatorie	Replicarea ADN cu formarea de cromozomi dublu spiralaţi	F - ovogonie B - spermatogonie	*diploid, 4n*
profaza	Condensarea cromozomilor dublu spiralaţi		
metafaza	Aşezarea cromozomilor de-a lungul ecuatorului Replicarea centromerilor		
anafaza şi telofaza	Fiecare cromozom dublu spiralat se divide în doi cromozomi simplu spiralaţi, fiecare distribuindu-se la fiecare nucleu fiu		
citokineza	Celula se divide	F - ovogonie B - spermatogonie	*diploid, 2n*
MEIOZA I			
faza preparatorie	Replicarea ADN cu formare de cromozomi dublu spiralaţi	F - ovocit primar B - spermatocit primar	*diploid, 4n*
profaza	Condensarea cromozomilor dublu spiralaţi. Cei doi cromozomi ai fiecărei perechi omologe se cuplează la nivelul centromerilor pentru a forma o structură de cromatidă cu 4 braţe. Poate apare recombinarea şi crossing-over-ul		

BCU IAŞI CENTRUL UNIVERSITAR

metafaza	Cromozomii se aşează de-a lungul ecuatorului Centromerii nu se replică		
anafaza şi telofaza	Un cromozom dublu spiralat al fiecărei perechi omologe se distribuie la fiecare celulă fiică		
citokineza	Celula se divide	F - un ovocit secundar + primul globul polar B - 2 spermatociţi secundari	*haploid, 2n*
MEIOZA II			
profaza	Nu apare nici o replicare ADN. Cromozomii dublu spiralaţi se condensează		
metafaza	Cromozomii se aşează de-a lungul ecuatorului. Centromerii se replică		
anafaza şi telofaza	Fiecare cromozom se divide în doi cromozomi simplu spiralaţi, fiecare distribuindu-se la unul din cei doi nuclei fii		
citokineza	Celula se divide	F - un ovocit definitiv + 3 globuli polari B- 4 spermatozoizi	*haploid, 1n*

Prima diviziune meiotică include replicarea ADN şi recombinarea, rezultând două celule fiice haploide 2n. Etapele meiozei sunt ilustrate în fig. 1.3. În *faza iniţială* a meiozei, ca şi în mitoză, are loc replicarea fiecărei spirale cromozomice de ADN, ceea ce transformă celulele diploide 2n în celule diploide 4n. Acest eveniment marchează începutul gametogenezei.

La femeie ovogonia se numeşte acum ovocit primar, iar la bărbat spermatogonia se numeşte spermatocit primar. Din momentul în care ADN-ul se replică, fiecare cromozom este alcătuit din două spirale paralele, numite cromatide, legate printr-o structură numită centromer. În următoarea etapă, numită *profază*, cromozomii se condensează în structuri compacte, dublu spiralate. În timpul *ultimului stadiu al profazei*, cromozomii dublu spiralaţi ai fiecărei perechi omologe se cuplează, centromer cu centromer, pentru a forma o structură de legătură, numită chiasmă. Formarea chiasmei dă posibilitatea ca doi cromozomi omologi să schimbe între ei fragmente mari de ADN printr-un proces numit crossing-ov Recombinarea materialului genetic determină variabilitatea genetică a viitorilor gameţi. În timpul *metafazei*, structurile chiasmatice cvadruplu spiralate se organizează pe ecuatorul unui fus similar cu unul care se formează în timpul mitozei. În *anafază*, un cromozom dublu spiralat al fiecărei perechi omologe este distribuit la fiecare nucleu al celor două celule fiice.

În timpul primei diviziuni meiotice, centromerii cromozomilor nu se replică şi, ca urmare, cele două cromatide ale fiecărui cromozom rămân împreună. Nucleii celulelor fiice rezultate sunt haploizi, dar 2n; ei conţin aceeaşi cantitate de ADN ca şi celulele germinale mamă, dar jumătate din numărul de cromozomi. După formarea nucleilor fii, celula se divide (citokineză). Prima diviziune celulară meiotică produce doi spermatociţi secundari la bărbat şi un ovocit secundar şi primul globul polar la femeie.

În **a doua diviziune meiotică**, cromozomii dublu spiralaţi se divid, ceea ce duce la apariţia a patru celule fiice haploide. În timpul celei-de-a doua diviziuni meiotice nu apare nici o replicare a ADN-ului. Cei 23 de cromozomi dublu spiralaţi se condensează în timpul *profazei* celei de-a doua diviziuni meiotice şi se aşează de-a lungul ecuatorului în timpul *metafazei* celei de-a doua diviziuni meiotice. Centromerii cromozomilor se replică, iar în *anafază* cromozomii dublu spiralaţi se împart în doi cromozomi simplu spiralaţi, fiecare distribuindu-se la fiecare nucleu fiu.

La bărbat, a doua diviziune meiotică produce doi spermatociţi definitivi sau spermatide (un total de 4 pentru fiecare celulă germinală care intră în meioză).

La femeie, a doua diviziune meiotică, ca şi prima, este foarte inegală, producând un ovocit definitiv, mare, şi un alt globul polar mic. Primul globul polar suferă simultan o a doua diviziune meiotică pentru a produce un al treilea globul polar. Ovocitul intră într-o a doua fază de repaus meiotic în timpul metafazei celei de-a doua diviziuni meiotice, înainte de replicarea centromerilor. Meioza nu se termină până când celula nu este fertilizată.

Diviziuni meiotice anormale

Uneori, o eroare petrecută în timpul meiozei duce la formarea unor gameţi cu un număr anormal de cromozomi somatici sau sexuali. În mod normal, cei doi membri ai unei perechi de cromozomi se separă în timpul primei diviziuni meiotice, astfel încât fiecare din celulele fiice primeşte un component al fiecărei perechi (fig. 1.4.). Uneori însă, această separare nu are loc (nondisjuncţie) şi astfel ambii membri ai perechii de cromozomi ajung într-o singură celulă fiică (fig. 1.4.). Rezultatul nondisjuncţiei cromozomiale va face ca o celulă fiică să primească 24 de cromozomi şi cealaltă - 22. Numărul total al cromozomilor va fi normal (46). În timpul fertilizării, un gamet cu 23 cromozomi fuzionează cu un gamet cu 24 sau 22 cromozomi şi va rezulta un individ cu 47 cromozomi (trisomie) sau 45 cromozomi (monosomie). Nondisjuncţia poate apărea în timpul primei sau celei de-a doua diviziuni meiotice, implicând pe oricare dintre cromozomi.

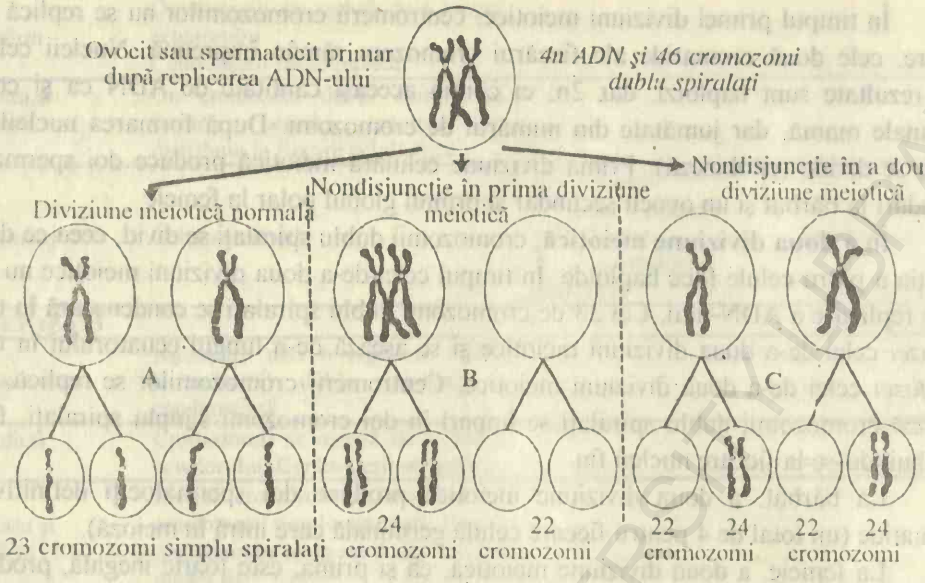

Fig. 1.4. Schemă care prezintă: A - diviziunile unei meioze normale. B - nondisjuncţia în prima diviziune meiotică. C - nondisjuncţia în a doua diviziune meiotică.

SPERMATOGENEZA

Este procesul de formare a spermatozoizilor maturi. Începe la pubertate, continuând tot restul vieţii. Are loc în tubii seminiferi ai testicului, este permanentă şi durează 64 de zile.

La pubertate, testiculele încep să secrete cantităţi crescute de testosteron, hormon ce stimulează dezvoltarea caracterelor sexuale secundare, accelerează creşterea testicului, maturarea tubilor seminiferi şi începerea spermatogenezei.

Sub influenţa acestui hormon, celulele Sertoli se diferenţiază într-un sistem de tubi seminiferi. Celulele germinale primordiale latente se divid după mitoză şi se diferenţiază în spermatogonii. Acestea se localizează sub membrana bazală ce înconjură tubii seminiferi, ocupând spaţiile dintre celulele Sertoli (fig. 1.5). Fiecare spermatogonie este legată de celulele Sertoli adiacente prin joncţiuni membranare specializate; şi celulele Sertoli sunt conectate între ele prin joncţiuni membranare intercelulare, ce înconjură complet fiecare celulă Sertoli. Spermatogonia este, astfel, izolată de lumenul tubului seminifer. Celulele Sertoli furnizează suportul, protecţia şi nutriţia celulelor germinale şi ajută la eliberarea spermatozoizilor maturi.

Celulele care vor suferi spermatogeneza se dezvoltă prin mitoză din spermatogonii, migrând gradual printre celulele Sertoli, de la bază spre lumenul tubului seminifer. În

timpul acestei faze migratorii, spermatocitele primare vor trece fără întrerupere prin ambele diviziuni meiotice formând, inițial, 2 spermatocite secundare și, apoi, 4 spermatide. Spermatidele vor suferi modificări importante în timpul migrării spre lumenul tubului seminifer care le vor transforma în spermatozoizi maturi. Acest proces de diferențiere a spermatidelor poartă numele de **spermiogeneză**.

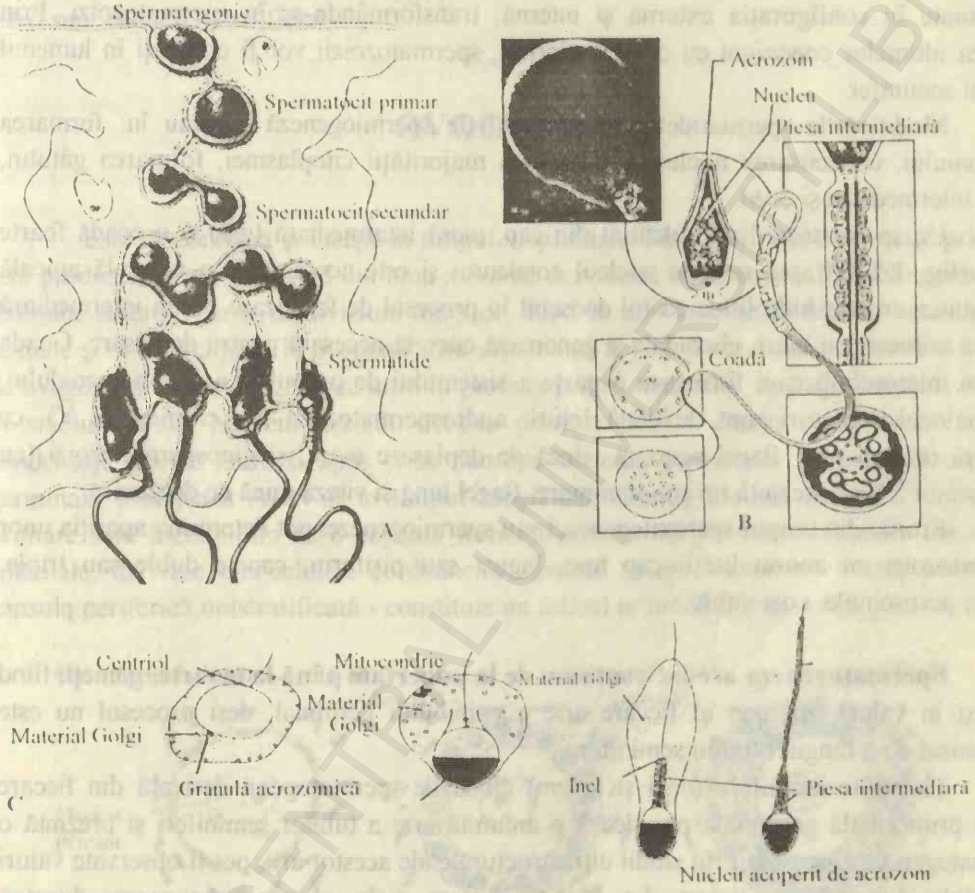

Fig. 1.5. **A.** - O secțiune schematică prin peretele tubilor seminiferi. Spermatogonia situată imediat sub suprafața exterioară a peretului tubului (partea bazală) suferă mitoza pentru a produce celule fiice, care pot fie să continue diviziunea prin mitoză (înnoind astfel populația de celule stem spermatogoniale) sau pot începe meioza, ca spermatocit primar. Pe măsură ce se desfășoară spermatogeneza și spermiogeneza, celulele care se diferențiază se deplasează spre lumenul tubului printre celulele Sertoli adiacente. Întreaga clonă de spermatogonii derivate din fiecare celulă primordială este legată prin punți citoplasmatice. **B.** - Structura unui spermatozoid matur. Capul conține nucleul acoperit de acrosom; piesa intermediară conține mitocondrii; coada conține microtubuli de propulsie. **C.** - Schemă care prezintă stadii importante ale transformării spermatidei umane în spermatozoid.

BCU IAȘI CENTRAL UNIVERSITAR LIBRARY

Un rol deosebit în procesul de diferențiere a gameților îl joacă celulele Sertoli. Spermatocitii și spermatidele în dezvoltare sunt conectate la celulele Sertoli prin joncțiuni membranoase, dar și citoplasmatice (procese tubulo-bulbare complexe) care se extind în celulele Sertoli. Citoplasma gameților în dezvoltare se reduce mult în timpul spermatogenezei. Se pare că aceste procese citoplasmatice tubulo-bulbare asigură un mecanism de transfer al citoplasmei spre celulele Sertoli. Spermatidele suferă modificări importante în configurația externă și internă, transformându-se în spermatozoizi. Prin ruperea ultimelor conexiuni cu celulele Sertoli, spermatozoizii vor fi eliberați în lumenul tubului seminifer.

Modificările spermatidelor în procesul de spermiogeneză constau în: formarea acrosomului, condensarea nucleului, pierderea majorității citoplasmei, formarea gâtului, piesei intermediare și cozii.

Un spermatozoid este alcătuit din cap, piesă intermediară (gât) și o coadă foarte lungă (fig. 1.5.). Capul conține nucleul condensat și este acoperit de o veziculă apicală umplută cu enzime hidrolitice cu rol deosebit în procesul de fertilizare. Piesa intermediară conține mitocondrii mari, elicoidale și generează energia necesară pentru deplasare. Coada conține microtubuli care formează o parte a sistemului de propulsie a spermatozoidului. Spermatozoizii maturi sunt de două feluri: androspermatozoizi (cu cromozomi Y), ce prezintă un cap mic, flagel scurt și viteză de deplasare mare, și ginospermatozoizi (cu cromozomi X), ce prezintă un cap mai mare, flagel lung și viteză mică de deplasare.

Erorile din timpul spermatogenezei sau spermiogenezei pot determina apariția unor spermatozoizi cu anormalități: cap mic, îngust sau piriform, capete duble sau triple, defecte acrosomale, cozi duble.

Spermatogeneza are loc continuu de la pubertate până la moarte, gameții fiind produși în valuri sincrone în fiecare arie a epiteliului germinal, deși procesul nu este sincronizat de-a lungul tubului seminifer.

La multe mamifere (deci și la om) clona de spermatogonii derivată din fiecare celulă primordială germinală populează o anumită arie a tubilor seminiferi și prezintă o spermatogeneză sincronă. Prin studii ultrastructurale ale acestor arii, pot fi observate valuri de celule diferențiate sincron. La bărbat, fiecare ciclu al spermatogenezei durează aproximativ 64 de zile. Mitoza spermatogonială durează aproximativ 16 zile, prima diviziune meiotică - 8 zile, a doua diviziune meiotică - 16 zile și spermiogeneza - aproximativ 16 zile. În timpul călătoriei sale din tubii seminiferi spre ampula canalului deferent, spermatozoidul suferă un proces de maturare funcțională, care îl pregătește pentru posibilitatea de a fertiliza un ovul. Spermatozoizii produși în tubii seminiferi, inițial imobili, sunt depozitați în epididim (o regiune specială, spiralată, a vaselor deferente lângă intrarea lor în testicul). În timpul ejaculării, spermatozoizii sunt propulsați prin ductele deferente și uretră și sunt amestecați cu secreții nutritive din veziculele seminale (fructoză), prostată și glandele bulbouretrale. Într-o singură ejaculare pot fi depozitați în vagin 100 - 400 milioane de spermatozoizi, dar numai câteva sute au forța de a migra prin uter și

trompă până la ampula trompei uterine. Aici, aceşti spermatozoizi supravieţuiesc şi îşi păstrează capacitatea de fertilizare timp de 1 - 3 zile. Capacitaţia spermatozoizilor este un ultim pas de maturare funcţională. Constă din modificări ale acrosomului, care se pregăteşte să elibereze enzimele necesare pentru penetrarea zonei pellucida (un înveliş glico-proteic ce înconjură ovulul). Această capacitaţie are loc în tractul genital feminin şi necesită contactul cu secreţiile oviductului. Spermatozoizii utilizaţi pentru fertilizarea *in vitro* sunt capacitaţi artificial.

OVOGENEZA

Este discontinuă şi începe în timpul vieţii fetale. Numărul total de ovocite primare este produs în ovare începând din luna a 5-a de dezvoltare intrauterină. Celulele germinale feminine suferă o serie de diviziuni mitotice, după ce sunt învelite de celulele cordoanelor sexuale şi se diferenţiază în ovogonii. Din săptămâna a 12-a de dezvoltare, câteva milioane de ovogonii din crestele genitale intră în profaza primei meioze şi, aproape imediat, rămân în stadiul latent. Nucleul acestor ovocite primare latente conţine cromozomi parţial condensaţi, devine mare şi apos şi se numeşte veziculă germinală. Se pare că vezicula germinală protejează ADN-ul în timpul lungii perioade de blocare meiotică. Ovocitele primare sunt înconjurate de o capsulă formată dintr-un singur strat de celule foliculare epiteliale, derivate din celulele cordoanelor sexuale. Acest complex - ovocit primar + capsula periferică unistratificată - constituie un folicul primordial (fig. 1.6.).

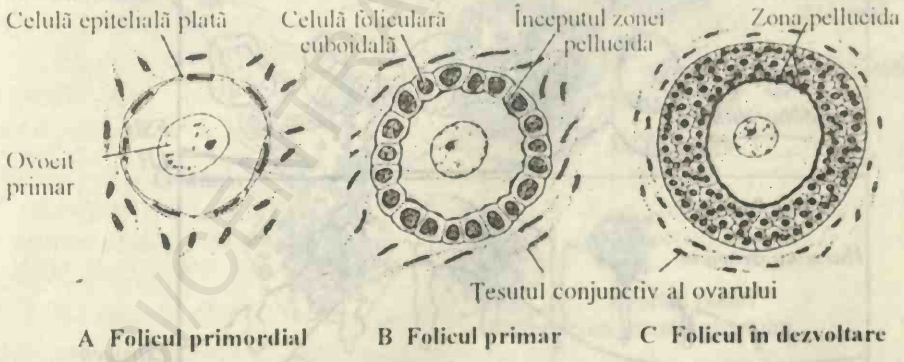

Fig. 1.6. A. - Schema unui folicul primordial, care constă dintr-un ovocit primar înconjurat de un strat de celule plate. B. - În timpul maturării foliculului, celulele foliculare devin cubice. Acum, ele încep să secrete zona pellucida, care este vizibilă "în petece" neregulate pe suprafaţa ovocitului. C. - În maturarea ulterioară, celulele foliculare formează un înveliş stratificat de celule granuloase.

Aceste celule foliculare plate se pare că secretă un factor inhibitor de maturare a ovocitului, secretat până la pubertate sau, şi mai mult, până la menopauză pentru unii

ovociți. Această stare de folicul primordial pare a fi cea mai potrivită pentru protecția ovocitului față de influențele mediului înconjurător.

În luna a 5-a de dezvoltare, foliculii primordiali sunt în număr de aproximativ 7 milioane. Majoritatea lor va degenera ulterior, rămânând la naștere doar 700.000 - 2.000.000, iar la pubertate doar 40.000. Din aceștia, doar 400 - 500 vor fi ovulați în timpul vieții reproductive individuale. La pubertate sub influența hormonilor ciclului feminin (hormoni hipotalamici, hipofizari, ovarieni) este controlată foliculogeneza, ovulația și starea mucoasei uterine. Acești hormoni controlează ciclul menstrual, care are ca scop producerea lunară a unui singur gamet feminin și asigurarea unui uter capabil să primească embrionul fertilizat. În fiecare lună se maturează, de regulă, un singur ovocit împreună cu foliculul său înconjurător; are loc proliferarea endometrului uterin și procesul de ovulație, prin care ovocitul este eliberat, și transformarea foliculului dehiscent într-un corpus luteum endocrin. Dacă ovulul fertilizat nu se implantează în uter și nu începe dezvoltarea zigotului, are loc eliminarea endometrului și involuția corpusului luteum. Întregul ciclu durează circa 28 de zile. În aproximativ a 5-a zi după începerea menstruației (eliminarea endometrului uterin degenerat al ciclului precedent) hipotalamusul secretă un mic hormon polipeptidic (GnRH), care stimulează hipofiza să secrete doi hormoni gonadotropi: hormonul luteinizant (LH) și hormonul foliculo-stimulant (FSH) (fig. 1.7.). Secreția hipotalamică de GnRH inițiază primul ciclu menstrual la pubertatea feminină (menarha), iar secreția gonadotropinelor hipofizare inițiază simultan foliculogeneza în ovar și faza proliferativă a endometrului uterin.

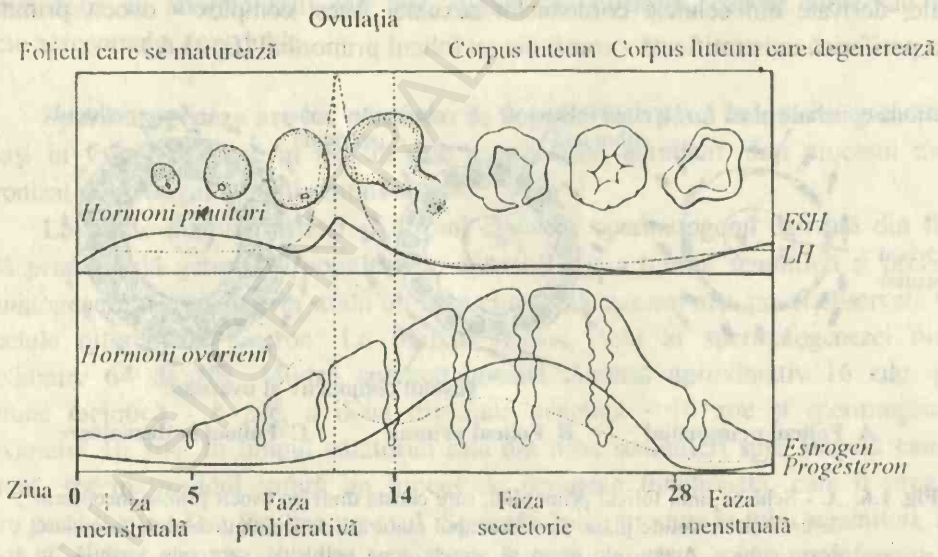

Fig. 1.7. Evenimentele ovariene, endometriale și hormonale ale ciclului menstrual. Hormonii hipofizari LH și FSH controlează direct ciclul ovarian și producerea de estrogeni și progesteron de către foliculii în dezvoltare și corpus-ul luteum al ovarului.

La pubertate, sub influența gonatropinelor hipofizare, începe maturarea lunară (la fiecare ciclu menstrual) a unui număr de 5 - 15 foliculi primordiali. Această maturare a foliculului primordial se produce sub influența FSH și include, la început, numai celulele foliculare nu și ovocitul primar, care rămâne în stadiul de blocare meiotică până într-un stadiu ulterior al ciclului.

Drept răspuns la acțiunea FSH, celulele epiteliului folicular așezate pe un singur rând, se măresc în volum și, din plate, devin cuboidale (fig. 1.6.B). Acești foliculi se numesc acum foliculi primari. Aceste celule foliculare periferice cuboidale se înmulțesc, se dispun pe mai multe straturi, formând un epiteliu pluristratificat de celule granuloase. Acestea rămân pe o membrană bazală care le separă de celulele stromale ovariene înconjurătoare. Se vor diferenția două straturi: un strat intern, spre granuloasă, cu celule poliedrice (teaca internă) și un strat extern, cu celule fuziforme (teaca externă). Aceste două teci sunt vascularizate, spre deosebire de folicul care nu este vascularizat. Între teaca internă și celulele granuloasei este o membrană, a lui Kölliker - Slavjanski. Foliculii în creștere prezintă, deci, o capsulă multistratificată în jurul ovocitului (fig. 1.8. și 1.9.).

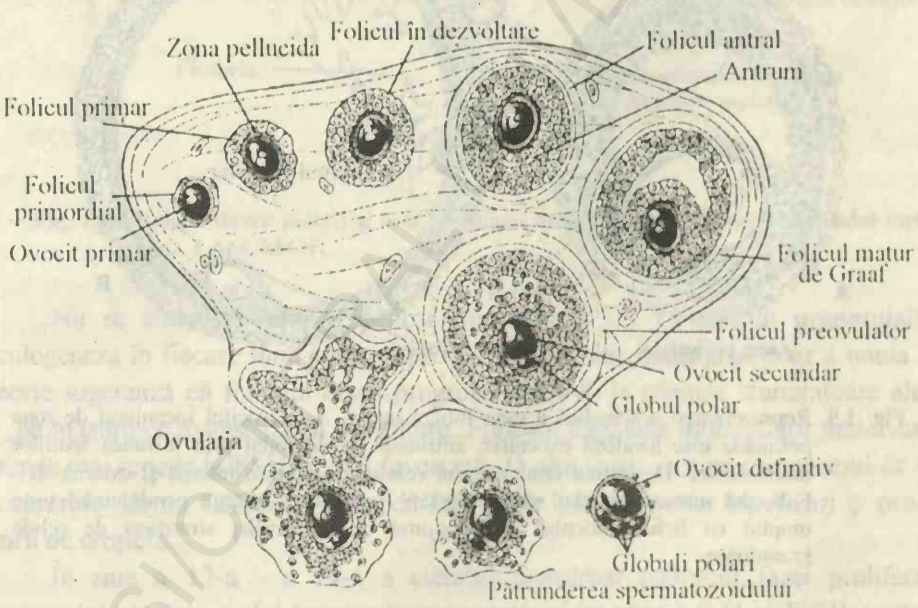

Fig. 1.8. Reprezentarea schematică a foliculogenezei și ovulației în ovar. 5 - 12 foliculi primordiali răspund inițial la nivelel crescute de FSH și LH, dar numai unul se matureză. Ca răspuns la LH și FSH, ovocitul acestui folicul matur de Graaf își termină meioza și foliculul ovulează (după LARSEN).

Celulele foliculare și ovocitul secretă împreună un strat subțire de material acelular, glicoproteic, pe suprafața ovocitului, numit zona pellucida, ce formează o barieră

fizică completă între celulele foliculare şi ovocit (fig. 1.9.). Această zonă pellucida este străbătută, totuşi, de digitaţii (extensii) subţiri ale celulelor foliculare ce sunt legate de membrana celulară a ovocitului prin joncţiuni deschise şi joncţiuni celulare intermediare. Aceste extensii şi joncţiunile lor membranare rămân intacte până cu puţin timp înaintea ovulaţiei, ele jucând rol de suport metabolic al ovocitului şi de transportor al semnalelor de dezvoltare. Ulterior, câţiva foliculi încetează să se dezvolte şi degenerează; alţii continuă să se mărească, în special prin acumulare de lichid şi care determină apariţia unei cavităţi centrale lichidiene, numită antrum. Aceşti foliculi se numesc veziculari sau antrali sau secundari. Acumularea de lichid determină subţierea şi comprimarea granuloasei, cu împingerea ovocitului spre periferie şi a întregului folicul spre suprafaţa ovarului. Iniţial, antrumul este semilunar, dar, cu timpul, se lărgeşte foarte mult. Celulele granuloasei ce înconjură foliculul formează corona radiata (cumulus oophorus) (fig. 1.9.).

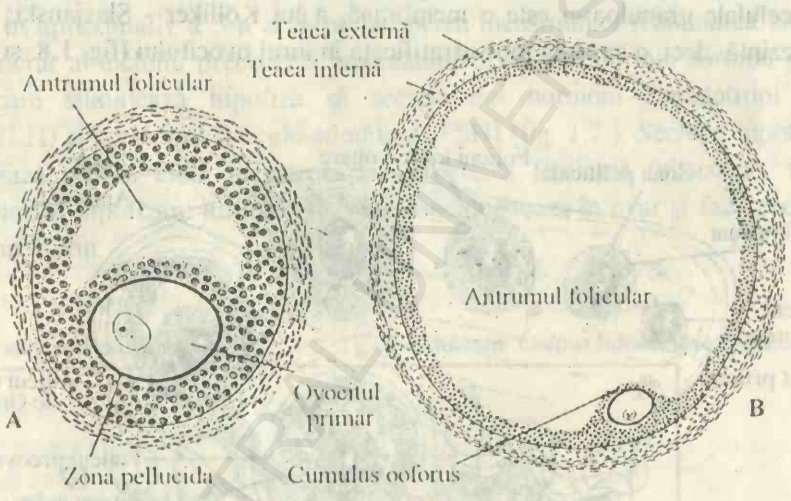

Fig. 1.9. Reprezentarea schematică a unui folicul matur. A - Ovocitul înconjurat de zona pellucida este localizat excentric; antrumul s-a dezvoltat prin fuziunea spaţiilor intercelulare. De reţinut aranjamentul celulelor din teaca internă şi externă. B - Foliculul matur vezicular sau de Graaf. Antrumul s-a lărgit condiderabil, este umplut cu lichid folicular şi înconjurat de un înveliş stratificat de celule granuloase.

Numai unul din foliculi devine dominant, continuă să se mărească, în timp ce foliculii răm şi, recrutaţi în timpul ciclului, degenerează (devin atrezici). Ovocitul, înconjurat de o masă mică de celule foliculare (cumulus oophorus), progresează continuu în antrumul care se dezvoltă, dar rămâne conectat la stratul de celule foliculare ce mărgineşte cavitatea antrală, adică la granuloasă. Foliculul creşte rapid în volum, devine bombat, teaca internă se hipertrofiază şi se hipervascularizează. Acest folicul se numeşte

folicul vezicular matur sau de Graaf (fig. 1.9.). În acest moment, ovocitul nu şi-a terminat meioza.

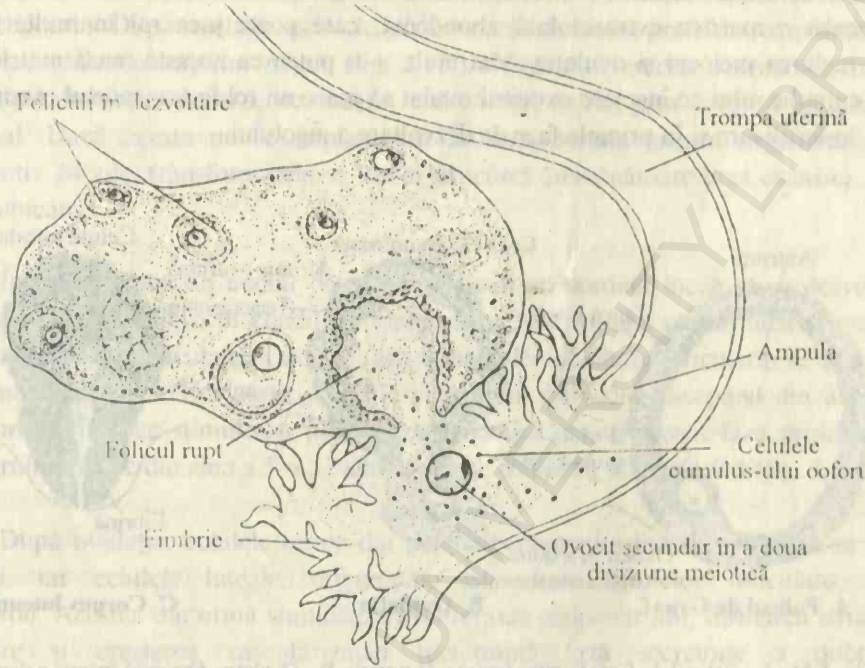

Fig. 1.10. Relaţia dintre fimbrii şi ovar. În timpul ovulaţiei, fimbriile mătură foliculul rupt (după LANGMAN).

Nu se cunoaşte motivul pentru care numai 5 - 15 foliculi primordiali încep foliculogeneza în fiecare lună şi nici motivul ce determină maturarea doar a unuia singur. O teorie sugerează că foliculii devin progresiv sensibili la efectele stimulatoare ale FSH-ului, pe măsură ce avansează în dezvoltare. Foliculii care sunt întâmplător mai avansaţi ar răspunde mai repede la FSH şi ar fi favorizaţi. O altă teorie susţine că procesul de selecţie este controlat de un sistem complex de feed-back între hormonii hipofizari şi ovarieni şi factorii de creştere.

În ziua a 13-a - a 14-a a ciclului menstrual (sfârşitul fazei proliferative a endometrului uterin) nivelul hormonilor gonadotropi hipofizari (LH şi FSH) creşte brusc (fig. 1.7.). Aceste creşteri stimulează ovocitul primar al foliculului matur de Graaf rămas să-şi termine meioza; ea are loc la 15 ore după începerea creşterii nivelului de hormoni LH şi FSH, când membrana veziculei germinale bombată a ovocitului se rupe (fig. 1.11.). După 20 de ore, cromozomii se aliniază în metafază. Are loc imediat diviziunea celulei, pentru a forma ovocitul secundar şi primul globul polar (fig. 1.11.). Ovocitul secundar începe rapid a doua diviziune meiotică, dar, cu aproximativ 3 ore înaintea ovulaţiei, intră în blocare meiotică. Cumulus oophorus se extinde, ca răspuns la creşterea LH şi FSH şi, în

momentul în care vezicula germinală se rupe, celulele cumulusului ce înconjură ovocitul își pierd conexiunile intercelulare și se dezagregă. Astfel, ovocitul, înconjurat de o masă detașată de celule ale cumulus-ului, se desprinde către cavitatea antrală (fig. 1.10.). Dispersarea celulelor cumulus-ului este determinată și de acidul hialuronic secretat de ele. Se formează o matrice extracelulară abundentă, care poate juca rol în multe procese inclusiv reglarea meiozei și ovulația. Mai mult, s-ar putea ca această masă matriceală și celulele cumulus-ului ce însoțesc ovocitul ovulat să joace un rol în transportul ovocitului în oviduct, în fertilizare și în primele faze de dezvoltare a zigotului.

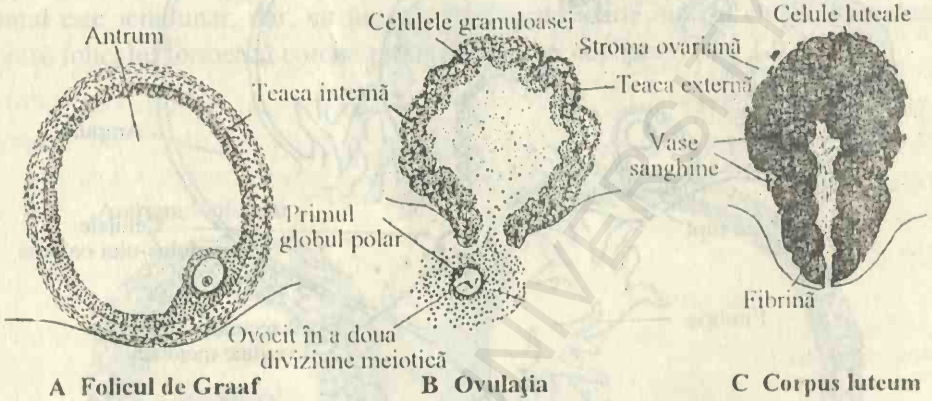

Fig. 1.11. A - Folicul de Graaf matur înainte de rupere. B - Ovulația. Ovocitul începe a doua diviziune meiotică, este eliberat de ovar împreună cu un mare număr de celule ale cumulus-ului ooforus. Celulele foliculare rămân în folicului dehiscent și se diferențiază în celule luteale. C - Corpus luteum. De notat dimensiunea mare a corpului luteum, determinată de hipertrofia și acumularea lipidselor în celulele granuloase și tecale interne. Cavitatea reziduală a foliculului se umple cu fibrină (după LANGMAN).

Ovulația - expulzia ovocitului secundar din folicul - pare a fi similară cu un răspuns inflamator. Evenimentele care preced ovulația par a fi inițiate de secreția de histamină și prostaglandine, mediatori inflamatori bine cunoscuți. La câteva ore după creșterea de FSH și LH, foliculul devine mai vascularizat, roz și edemațiat, comparativ cu foliculii ce nu s-au dezvoltat. Foliculul este deplasat spre suprafața ovarului, unde formează o proeminență (fig. 1.8.). Pe măsură ce se apropie ovulația, peretele foliculului se subțiază, formând o mică proeminență mamelonară, numită stigma. În sfârșit, tensiunea produsă de celulele musculare netede din peretele folicular, la care se adaugă eliberarea unor enzime ce degradează colagenul și alți factori din celulele fibroblastice ale regiunii determină ruptura foliculului. Această ruptură nu este explozivă: ovocitul, însoțit de un număr de celule ale cumulus-ului, legat de matricea de acid hialuronic și de lichidul folicular, este eliminat lent pe suprafața ovarului. Ovulația apare la aproximativ 38 de ore după începerea creșterii FSH și LH. Această masă lipicioasă (ovocit + cumulus oophorus)

este măturată de pe suprafața ovarului de fimbriile pavilionului oviductului (fig. 1.10). Complexul cumulus - ovocit este transportat către ampula oviductului prin mișcări sincronizate ale cililor peretelui oviductului. În interiorul ampulei, ovocitul rămâne viabil 24 de ore, după care își pierde capacitatea de a fi fertilizat. Folicului rupt formează corpus luteum endocrin. După ovulație, celulele granuloasei foliculului proliferează și dau naștere la celulele luteale ale corpului luteum (fig. 1.11). Corpus luteum este o structură endocrină care secretă hormoni steroizi, ce mențin endometrul uterin gata pregătit să primească embrionul. Dacă acesta nu se implantează în uter, corpus luteum degenerează după aproximativ 14 zile, transformându-se într-o structură asemănătoare unei cicatrici, numită corpus albicans.

În fiecare lună un număr de 5 - 15 foliculi primordiali încep să se dezvolte sub influența FSH - ului dar, în condiții normale, doar unul atinge maturitatea și numai un ovocit este eliberat în ovulație. Deci, în faza inițială de dezvoltare foliculară, se dezvoltă un număr mare de celule foliculare și tecale ce secretă estrogeni, începând din a 5-a zi a ciclului menstrual, ce stimulează proliferarea endometrului. Această fază proliferativă a endometrului începe din ziua a 5-a a ciclului și este completă în ziua a 9-a (fig. 1.7.).

După ovulație, celulele tecale din peretele corpusului luteum continuă să secrete estrogeni, iar celulele luteale, diferențiate pe seama celulelor foliculare, secretă progesteron. Acestea din urmă stimulează proliferarea endometrului, formarea structurilor glandulare și creșterea vascularizației (determină faza secretorie a diferențierii endometriale). Dacă embrionul nu se implantează în uter spre sfârșitul ciclului menstrual, corpus luteum se micșorează, scăzând nivelul progesteronului. Endometrul în dezvoltare, care este dependent de progesteron, degenerează și începe să se elimine. Faza menstruală ce durează 4 - 5 zile elimină endometrul, ovocitul nefertilizat și aproximativ 35 ml de sânge.

La unele femei, ovulația este însoțită de ușoare dureri apărute în apropierea mijlocului ciclului menstrual. Ovulația este însoțită și de o ușoară creștere a temperaturii, eveniment ce poate fi monitorizat, determinându-se astfel momentul eliberării ovocitului.

Ovulația poate fi inhibată prin tratament cu componente progesteronice, administrate oral începând din ziua a 5-a până în ziua a 25-a a ciclului menstrual, progesteronul fiind contraceptiv, inhibând ovulația în aproape toate cazurile. Preparatele antiovulatorii conțin și o cantitate redusă de estrogeni pe lângă progesteron. Componenta estrogenică inhibă ovulația, iar componenta progesteronică asigură o sângerare menstruală normală după oprirea medicației anticoncepționale în a 25-a zi a ciclului.

FERTILIZAREA

Este procesul de fuzionare a gameților masculini și feminini, care are loc în regiunea ampulară a trompei uterine. În ampula oviductului, spermatozoizii supraviețuiesc și își păstrează capacitatea de fertilizare 1 - 3 zile, pe când ovocitul secundar moare în 12 - 24 de ore după ovulație dacă nu este fertilizat. Spermatozoizii depuși în fundul de sac vaginal posterior nu sunt capabili să fertilizeze ovocitul. Ei vor migra către oviduct (uter, trompă uterină), această ascensiune fiind favorizată și de contracția musculaturii tractului genital.

În oviduct, spermatozoizii vor căpăta capacitate fertilizantă, prin contact cu secrețiile acestuia, adică suferă procesul "de capacitație" și de "reacție acrosomală".

Capacitația durează la om aproximativ 7 ore, timp în care spermatozoizii aflați în tractul genital feminin suferă o serie de modificări, regiunea lor acrosomică fiind curățată de învelișurile glicoproteice seminale.

Reacția acrosomală apare în vecinătatea ovocitului, sub influența substanțelor eliberate de celulele cumulus-ului (corona radiata) și de ovocit. Astfel, conținutul acrosomal este eliberat și acest conținut enzimatic penetrează corona radiata. El este format din hialuronidază, substanță tripsin-like, ce penetrează și digeră corona radiata (prima barieră în fața spermatozoizilor), precum și acrosin, necesar traversării zonei pellucida (a doua barieră).

Dacă un spermatozoid întâlnește un ovocit în ampula oviductului, el forțează intrarea în ovocit prin masa cumulus-ului (fig. 1.12.). Când un spermatozoid atinge zona pellucida ce înconjură ovocitul, se leagă de o proteină specific receptoare pentru spermatozoid, care induce eliberarea din acrosom a enzimelor ce vor ajuta spermatozoidul să străbată zona pellucida. Când spermatozoidul a străbătut cu succes zona pellucida și ajunge la ovocit are loc fuzionarea membranelor celulare ale celor două celule (fig. 1.12.). Acest eveniment determină ovocitul să elibereze substanțe speciale în spațiul dintre ovocit și zona pellucida, substanțe ce interacționează cu zona pellucida, alterând moleculele receptoare pentru spermatozoizi, determinând zona să devină impenetrabilă pentru alți spermatozoizi. Acest mecanism previne polispermia sau fertilizarea ovocitului de mai mult de un spermatozoid.

Imediat ce spermatozoidul vine în contact cu membrana celulară a ovocitului (ovolema), cele două membrane plasmatice fuzionează (fig. 1.12.). Deoarece membrana plasmatică ce acoperă capul acrosomal a dispărut în timpul reacției acrosomale, fuzionarea se realizează între ovolemă și membrana ce acoperă regiunea posterioară a capului spermatozoidului. La om, și capul și coada spermatozoidului intră în citoplasma ovocitului, iar membrana plasmatică este părăsită.

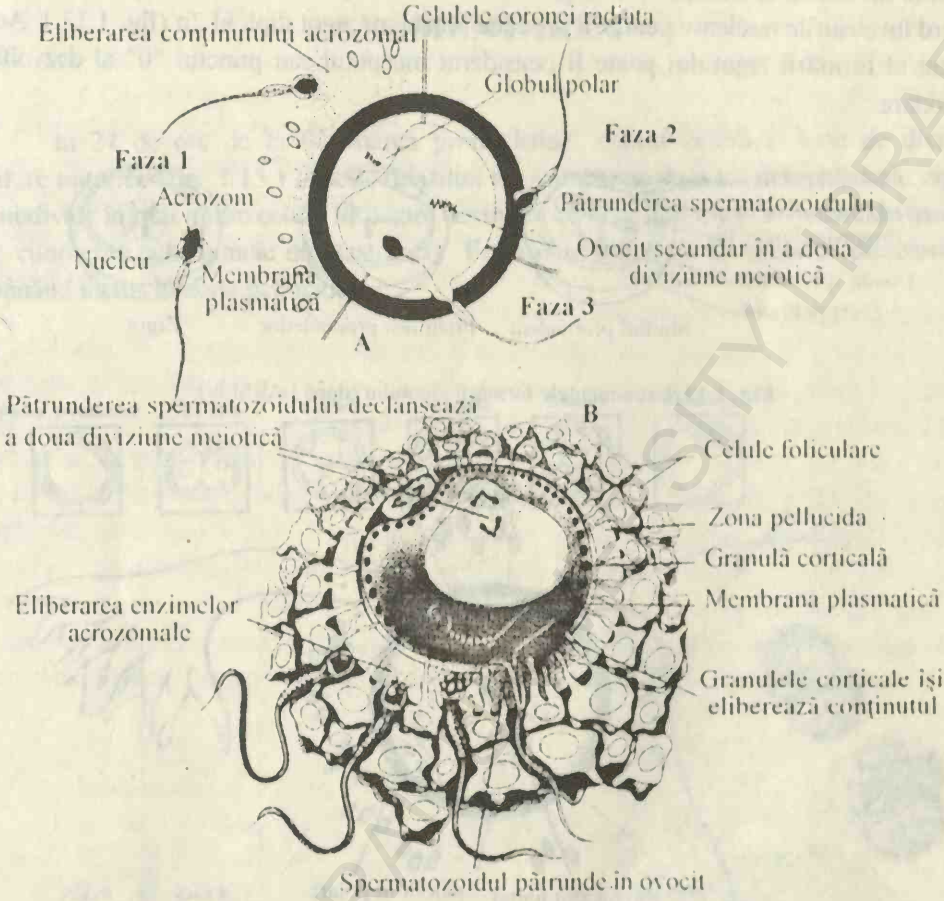

Fig. 1.12. A - Reprezentarea schematică a celor 3 faze de pătrundere a spermatozoidului. B - Spermatozoidul eliberează enzimele acrozomale, care dizolvă zona pellucida. În momentul când cele două membrane celulare fuzionează, granulele corticale ovocitare eliberează conținutul lor în zona pellucida, făcând-o impermeabilă pentru alți spermatozoizi (după LARSEN).

Imediat ce spermatozoidul a intrat în ovocit, acesta îi răspunde în trei direcții:

a. eliberarea de granule corticale ovocitare, ce conțin enzime, spre zona pellucida, făcând-o impenetrabilă altor spermatozoizi, prevenindu-se polispermia.

b. reluarea meiozei II - ovocitul își termină metafaza celei de-a doua meioze și trece rapid în anafază, producând al doilea globul polar. Primul globul polar își completează simultan cea de-a doua diviziune meiotică. Neglijând prezența spermatozoidului, ovocitul poate fi considerat acum un ovocit definitiv. Cromozomii săi (22 + X) sunt aranjați într-un nucleu vezicular, numit pronucleu feminin (fig. 1.14.).

c. activarea metabolică a oului, spermatozoidul pătruns în ovocit se localizează în vecinătatea pronucleului feminin. Nucleul său devine umflat și formează pronucleul

masculin, iar coada se detaşează şi degenerează. Cei doi pronuclei fuzionează (amfimixie), îşi pierd învelişurile nucleare pentru a produce un singur zigot diploid 2n (fig. 1.13.). Acest moment al formării zigotului poate fi considerat începutul sau punctul "0" al dezvoltării embrionare.

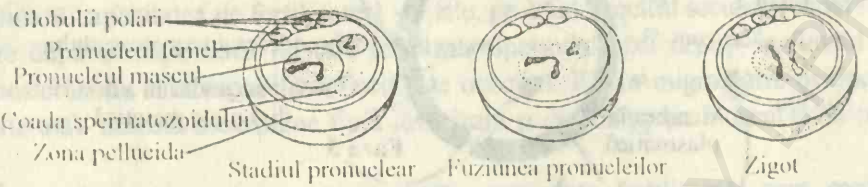

Fig. 1.13. Evenimentele formării zigotului (după LARSEN).

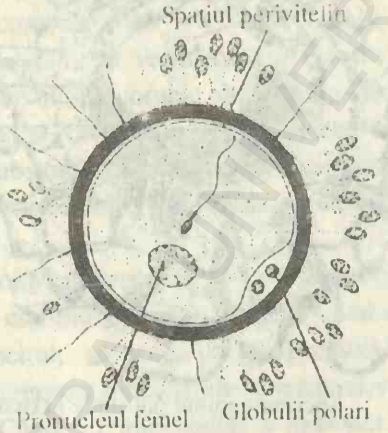

Fig. 1.14. Un spermatozoid a penetrat ovocitul, care şi-a terminat a doua diviziune meiotică. Cromozomii ovocitului sunt aranjaţi într-un nucleu vezicular = pronucleul femel. Capetele câtorva spermatozoizi sunt scufundate în zona pellucida

Consecinţele fertilizării:

- restaurarea numărului diploid de cromozomi (o jumătate de la tată, o jumătate de la mamă) zigotul conţinând o nouă combinaţie de cromozomi, diferită de ambii părinţi;
- determinarea sexului noului individ; un spermatozoid X combinat cu ovulul va da un embrion femel (XX), iar un spermatozoid Y - un embrion mascul (XY). Deci sexul cromozomial este determinat de fertilizare.
- iniţierea segmentării; fără fertilizare, ovocitul degenerează, de regulă 24 de ore după ovulaţie.

SEGMENTAREA

În 24 de ore de la fuzionarea pronucleilor, zigotul suferă o serie de diviziuni celulare mitotice (fig. 1.15.). Aceste diviziuni nu se însoțesc de o creștere celulară; zigotul se subdivide în mai multe celule fiice care devin din ce în ce mai mici cu fiecare diviziune și sunt cunoscute sub numele de blastomere. Embrionul întreg nu își schimbă dimensiunea, rămânând inclus în zona pellucida.

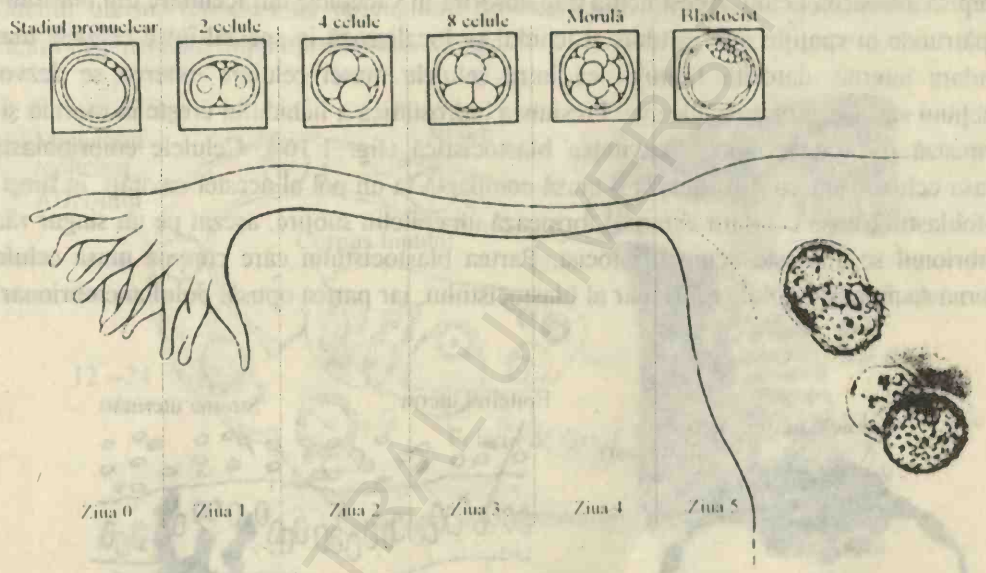

Fig. 1.15. Diviziunea și transportul prin oviduct. Fertilizarea se realizează în porțiunea ampulară a oviductului. În primele 5 zile zigotul suferă diviziuni (segmentări) în timp ce traversează oviductul pentru a ajunge în uter. În ziua 5, blastocistul se eliberează de zona pellucida, fiind capabil de implantare în endometrul uterin.

Prima diviziune împarte zigotul de-a lungul unui plan perpendicular pe ecuator și paralel cu corpii polari, la 30 de ore după fertilizare. Diviziunile ulterioare devin ușor asincrone. A doua diviziune, care este aproximativ completă la 40 de ore de la fertilizare, produce 4 blastomere egale. La 3 zile, embrionul conține 6 - 12 celule, iar din ziua a 4-a, 16 - 32 de celule. Din stadiul de 32 de celule embrionul are aspectul unei mure mici și se numește morulă (lat. morum = mură) (fig. 1.15.). Blastomerele vor da naștere embrionului, membranelor anexe, placentei și structurilor adiacente. Aceste celule vor urma căi diferite de dezvoltare, ele despărțindu-se și diferențiindu-se în cursul diviziunilor. Începând din stadiul de 8 blastomere, aceste celule, inițial rotunde și aderente, încep să se aplatizeze și

apare o bipolaritate (extern şi intern). Se dezvoltă o adezivitate intercelulară diferită, o reorganizare numită compactare, care implică activitatea elementelor citoscheletice ale blastomerelor. Suprafeţele exterioare ale celulelor devin convexe, iar suprafeţele lor interne devin concave.

Apariţia adezivităţilor diferite între grupele de blastomere duce la segregarea unor celule în centrul morulei şi a altora la exterior. Se pare că blastomerele de generaţia a III-a sau a IV-a, care se divid mai devreme, se deplasează spre centrul morulei alcătuind **masa celulară internă**, în timp ce blastomerele periferice formează **masa celulară externă**. Masa celulară internă dă naştere la **embrion** şi se numeşte **embrioblast**, iar cea externă este sursa primară pentru formarea **placentei** şi se numeşte **trofoblast**.

În ziua a 4-a de dezvoltare, morula este formată din aproximativ 30 de celule, care încep să absoarbă lichid. Acest lichid este absorbit în vacuolele intracelulare din blastomere şi pătrunde în spaţiile intercelulare. Lichidul se localizează în special între celulele masei celulare interne, datorită faptului că între celulele masei celulare externe se dezvoltă joncţiuni strânse, structuri adezive. Presiunea hidrostatică a lichidului creşte în morulă şi se formează o cavitate numită cavitatea blastocistică (fig. 1.16.). Celulele embrioblastice (masa celulară internă) formează o masă compactă la un pol al acestei cavităţi, în timp ce trofoblastul (masa celulară externă) formează un epiteliu subţire, aşezat pe un singur rând. Embrionul se numeşte acum blastocist. Partea blastocistului care conţine masa celulară internă se numeşte polul embrionar al blastocistului, iar partea opusă, polul anembrionar.

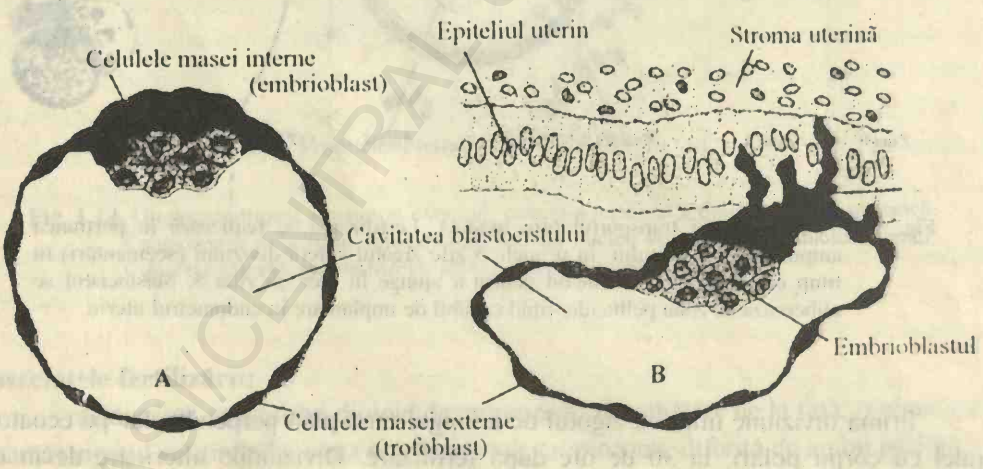

Fig. 1. 5. A - Reprezentarea schematică a unei secţiuni prin blastocistul uman recuperat din cavitatea uterină la 4 zile şi jumătate; B - Schema secţiunii unui blastocist de maimuţă, în ziua a 9-a de dezvoltare (după LANGMAN).

Morula ajunge în uter între a 3-a şi a 4-a zi de dezvoltare. În ziua a 5-a blastocistul este eliberat din zona pellucida, în care sapă enzimatic un orificiu prin care iese afară. Dezvelit de învelişurile sale originale, el poate interacţiona direct cu endometrul uterin.

Blastocistul devine strâns aderent de epiteliul uterin imediat ce ajunge în uter (fig. 1.17.). Celulele trofoblastice de deasupra polului embrionar al blastocistului încep să pătrundă şi să se insinueze între celulele epiteliale ale mucoasei uterine în aproximativ ziua a 6-a de dezvoltare. Celulele adiacente ale stromei uterine suferă procese de diferenţiere, devenind celule metabolic active, secretorii, sub influenţa prezenţei blastocistului şi progesteronului secretat de corpus luteum. Ele se numesc celule deciduale, iar această reacţie se numeşte reacţie deciduală. Glandele endometriale se măresc, peretele uterin devine edemaţiat şi bine vascularizat în zona implantării. Secreţia celulelor deciduale şi a glandelor endometriale include factori de creştere şi metaboliţi ce susţin dezvoltarea embrionară. Celulele trofoblastice secretă enzime proteolitice cu ajutorul cărora blastocistul se insinuează printre celulele endometriale, pe care le erodează. Progesteronul secretat de corpus luteum menţine epiteliul uterin, ferindu-l de descuamare (menstruaţie). În absenţa embrionului, corpul luteum degenerează după aproximativ 13 zile.

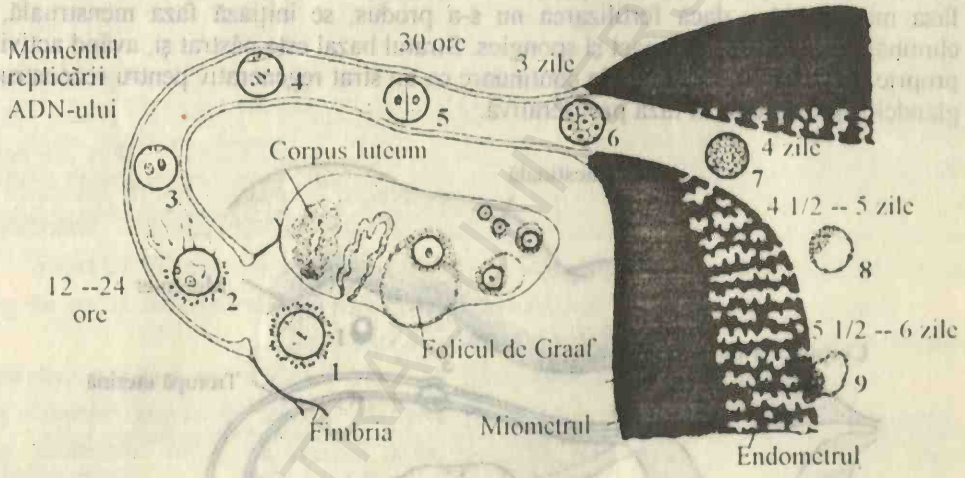

Fig. 1.17. Reprezentarea schematică a evenimentelor ce au loc în timpul primei săptămâni de dezvoltare. 1. - ovocit imediat după ovulaţie. 2. - fertilizare la 12 -- 24 ore de la ovulaţie. 3. - stadiul pronuclear. 4. - apare fusul primei diviziuni meiotice. 5. - stadiul de 2 celule (aproximativ 30 ore de viaţă). 6. - morula conţinând 12 -- 16 blastomere. 7. - stadiul de morulă avansată, atingând lumenul uterin. 8. - stadiul de blastocist primitiv. 9. - faza primitivă de implantare.

Dacă embrionul se implantează, celulele trofoblastice secretă hormonul numit gonadotropină corionică umană (hCG) ce protejează corpus luteum, menţinând astfel nivelul progesteronului. Acest corpus luteum secretă steroizi sexuali până în săptămâna 11 - 12 de dezvoltare, după care secreţia de progesteron va fi preluată de placentă; corpus luteum va involua lent, devenind corpus albicans.

Uterul în momentul implantării

Peretele uterin este alcătuit din 3 straturi: intern, endometrul sau mucoasa uterină, miometrul sau muşchiul uterin şi perimetrul la exterior.

De la pubertate (11 - 13 ani) până la menopauză (45 - 50 ani) endometrul uterin suferă modificări ciclice ce apar la aproximativ 28 de zile, modificări determinate de hormonii ovarieni. În timpul ciclului menstrual endometrul trece prin 3 faze:

- faza proliferativă sau foliculară, ce începe la sfârşitul fazei menstruale, sub influenţa estrogenilor şi este paralelă cu creşterea foliculilor ovarieni.
- faza secretorie începe la aproximativ 2 - 3 zile după ovulaţie, ca răspuns la progesteronul corpus-ului luteum. Dacă fertilizarea nu se produce, începe descuamarea endometrială (a stratului spongios şi compact), marcându-se iniţierea fazei menstruale. Dacă fertilizarea s-a produs, atunci endometrul se pregăteşte pentru implantare. În momentul implantării, mucoasa uterină aflată în faza secretorie, este edematiată, bine vascularizată, cu artere spiralate şi multe glande. În endometru se formează 3 straturi: unul compact superficial, altul spongios intermediar şi un strat bazal subţire.
- faza menstruală - dacă fertilizarea nu s-a produs, se iniţiază faza menstruală, cu eliminarea straturilor compact şi spongios. Stratul bazal este păstrat şi, având activitate proprie (bazală), va funcţiona în continuare ca un strat regenerativ pentru reconstrucţia glandelor şi arterelor în faza proliferativă.

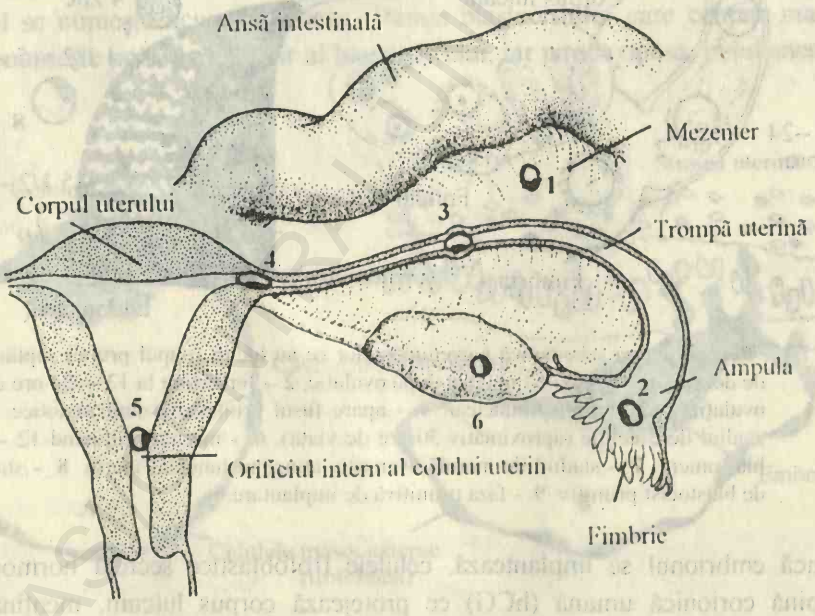

Fig. 1.18. Schemă prezentând locurile de implantare anormală a blastocistului: 1 - cavitatea abdominală. De obicei, implantarea se face în fundul de sac rectouterin (Douglas), dar şi în orice alt loc acoperit de peritoneu. 2 - regiunea ampulară a trompei uterine. 3 - trompa uterină. 4 - regiunea interstiţială a trompei uterine. 5 - orificiul intern al colului uterin, ceea ce duce frecvent la placenta praevia. 6 - ovar (după LARSEN).

În mod normal, blastocistul se implantează în endometru de-a lungul peretelui posterior sau anterior al corpului uterin. Implantarea într-un loc anormal duce la o sarcină ectopică (fig. 1.18.). Uneori, blastocistul se poate implanta în cavitatea peritoneală, pe suprafața ovarului, în interiorul oviductului sau într-un loc anormal în uter. Epitelul acestor situsuri anormale răspunde la blastocistul implantat prin creșterea vascularizației și alte modificări, astfel încât blastocistul este capabil să supraviețuiască și să-și înceapă dezvoltarea un timp determinat. Aceste sarcini ectopice pun adesea în pericol viața mamei, deoarece vasele de sânge din jurul situsului anormal se pot rupe datorită creșterii embrionului și placentei. Sarcina ectopică se manifestă prin dureri abdominale sau sângerări vaginale și necesită uneori intervenții chirurgicale de urgență pentru a îndepărta embrionul în dezvoltare.

BCU IASI CENTRAL UNIVERSITY

ANOMALII CROMOZOMIALE

În cazul concepției la femei normale, sănătoase, în 50 - 60% din cazuri se produce avort spontan înainte ca sarcina să fie detectată, iar în 10 - 20% din cazuri avortul se produce mai târziu. Anomaliile cromozomiale pot determina 40 - 50% din cazurile de avorturi spontane. Multe anomalii cromozomiale permit totuși zigotului să supraviețuiască la termen. Copiii rezultați prezintă însă anormalități de dezvoltare și sindroame, ca de exemplu: sindromul Down, Turner, Klinefelter, Angelman și Prader-Willi, tumora Wilms a rinichiului și retinoblastomul.

Anomaliile cromozomiale pot apare în timpul gametogenezei și diviziunii celulare printr-o eroare a meiozei sau a mitozei. Gameții sau blastomerele rezultate pot avea cromozomi lipsă ori în plus sau cromozomi cu segmente duplicate, lipsă sau rearanjate. Prezența a doi cromozomi de același fel într-un gamet ce ia parte la formarea zigotului duce la trisomie.De exemplu: trisomia 21 - sindromul Down, rezultat al nondisjuncției cromozomilor mamei - 80% din cazuri - sau tatălui - 20 % din cazuri; dacă cele două copii ale cromozomului 21 nu se separă în anafaza primei sau celei de-a doua diviziuni meiotice a gametogenezei unui părinte - nondisjuncție - jumătate din gameții rezultați nu vor avea cromozom 21, iar altă jumătate vor avea două copii.

Embrionul rezultat prin fuzionarea unui gamet fără cromozom 21 cu un gamet normal este un embrion cu monosomie 21, care moare rapid.

Uneori, nondisjuncția cromozomului 21 apare într-o singură celulă embrionară în timpul diviziunii. Embrionul rezultat va avea un mozaic de celule normale și un mozaic cu trisomie 21. În funcție de acest ultim mozaic de celule anormale, acești indivizi pot prezenta doar câteva trăsături ale sindromului Down.

Sindromul Down nu rezultă întotdeauna numai prin simplă nondisjuncție. Uneori, o copie a cromozomului 21 a unui gamet în dezvoltare se atașează la sfârșitul unui cromozom (de exemplu cromozomul 14) în timpul primei sau celei de-a doua diviziuni meiotice, fenomen numit translocație. Zigotul, rezultat prin fuzionarea unui astfel de gamet cu un gamet normal, va avea două copii normale ale cromozomului 21 + un cromozom anormal 14 ce poartă o a treia copie a cromozomului 21.

Incidența sindromului Down crește semnificativ cu vârsta mamei, dar nu și a tatălui. Nu este clar însă dacă femeile vârstnice produc mai multe ovocite cu nondisjuncții ale cromozomului 21 sau dacă eficiența avortului embrionar cu trisomie 21 descrește cu vârsta.

Trisomiile 18, 13, 8 și 9 produc, de asemenea, sindroame de dezvoltare anormală ușor de recunoscut, la fel ca și numărul anormal de cromozomi. Embrionii

triploizi sau tetraploizi în care sunt prezente mai multe copii ale întregului genom pot apărea prin erori ale procesului de fertilizare.

În unele cazuri, erorile meiozei au ca rezultat deleția unei porțiuni a unui cromozom sau duplicarea unor segmente mici de cromozom. Astfel, deleția unei părți a cromozomilor 4, 5 și 9 produce monosomii parțiale (tumora Wilms a rinichiului asociată cu deleția unei regiuni specifice a cromozomului 11). Duplicarea unei mici porțiuni a cromozomului 9 duce la trisomie parțială (sindrom care include anormalități faciale, hipertonie musculară, stenoza pilorului).

Alte erori ce pot apare în cursul meiozei sunt determinate de inversiunile segmentelor cromozomiale și formarea cromozomilor inelari.

Analiza cromozomilor pune în evidență cromozomii defecți, și este de dată recentă. Cariotipul uman normal nu a fost descris decât după 1950. De dată recentă sunt tehnicile speciale de marcare cu quinacrină, utilizate pentru vizualizarea benzilor cromozomice ce se moștenesc. În ultimii ani, o tehnică numită southern blotting, care utilizează probe ADN cu secvențe cunoscute, a dus la analiza fină a structurilor ADN-ului, făcând posibilă determinarea părintelui care este sursa cromozomilor defecți. Depistarea anomaliilor cromozomiale poate fi cercetată utilizând celulele sangvine ale unui viitor părinte. Analiza genetică a celulelor embrionare obținute din lichidul amniotic prin amniocenteză sau din vilii corionici (proba vililor corionici) poate fi utilizată pentru detectarea multor dezordini în sarcina precoce.

TEHNICI CONTRACEPTIVE

Deși există o rată crescută de avorturi spontane, eficiența reproductivă umană este foarte mare.

Un cuplu obișnuit, care nu cunoaște contracepția, având două contacte sexuale pe săptămână are mai mult de 50% șanse de fertilizare la fiecare ovocit. Aproximativ 50% din embrioni sunt avortați spontan, iar șansa lunară de a produce o sarcină la termen este de 25%.

Indivizii sănătoși au o eficiență fertilă ridicată, nefiind rare cuplurile care nu folosesc mijloace contraceptive și care produc 10 - 20 de urmași în timpul vieții reproductive.

Recordul mondial de copii este de 69, născuți în secolul XVIII de o femeie din Rusia. Guiness Book citează o femeie argentiniană care a născut 32 de copii vii.

Cele mai frecvent utilizate tehnici contraceptive sunt barierele contraceptive simple, care împiedică spermatozoizii să ajungă la ovocit:

- ***prezervativul masculin** - este cel mai vechi tip de barieră contraceptivă, făcut inițial din cecul de oaie și apoi din cauciuc, adesea combinat cu un spermicid chimic.*

- *- **prezervativul feminin** - este o membrană care se inseră pe vagin şi pe aria perineală.*
- *- **diafragmele şi scufiile cervicale** - se inseră în vagin pentru a acoperi cervixul, fiind utilizate în asociere cu un spermicid.*
- *- **buretele contraceptiv** - este un disc buretos impregnat cu spermicid ce se introduce în vagin.*

Alte metode sunt:

- *- **pilula contraceptivă** - care previne ovulaţia, a fost introdusă în anul 1960, odată cu descoperirea controlului endocrin al ovulaţiei. Primele pilule eliberau zilnic o doză de estrogeni care inhiba ovulaţia prin prevenirea secreţiei de FSH şi LH hipofizar. Pilulele moderne reduc dozajul estrogenic şi adaugă progesteronul sub formă de progestină; dozele de estrogeni şi progestină variază în jurul unui ciclu de 21 de zile. Deşi, în mod normal, progesteronul menţine sarcina prin efectul său asupra endometrului, interferând cu eliberarea de FSH şi LH previne ovulaţia; poate interfera şi cu transportul ovocitului prin oviduct sau cu capacitaţia spermatozoizilor.*
- *- **injectarea intramusculară a preparatelor retard de progestin** - ce eliberează zilnic o doză antiovulatorie de hormoni pentru 2 - 3 luni (de exemplu medroxy-progesteron acetat = depro-provera). Alte preparate pot fi injectate subdermic, eliberând progestin pentru o perioadă de 1 - 5 ani.*
- *- **dispozitivele intrauterine** - conţin progesteron (IUD) şi emit mici doze pentru o perioadă de 1 - 4 ani, cu efecte asupra tractului reproductiv feminin.*
- *- **inelele vaginale** - sunt plasate în jurul cervixului şi eliberează progesteron timp de 3 luni.*
- *- **dispozitivele intrauterine în formă de T** - care nu conţin progesteron (IUDs) pot preveni ovulaţia probabil prin iritarea endometrului (mecanismul de prevenire este neclar).*
- *- **componenta RU-486 antiprogesteronică** - (mifepriston) este de asemenea avortivă. Mecanismul nu este cunoscut (probabil stimulează sinteza de prostaglandine). Dacă se iau doze adecvate în primele 8 săptămâni de la ultima menstruaţie, această componentă iniţiază menstruaţia, care duce la eliminarea produsului de concepţie împreună cu decidua endometrială. Un studiu al cercetătorilor francezi, care au utilizat RU-486 + un analog prostaglandinic a indicat o eficienţă de 96%.*
- *- **sterilizarea** - este utilizată destul de frecvent. Se practică sterilizarea masculină (vasectomie) sau feminină (ligatura trompelor uterine), cu eficienţă maximă, metoda fiind utilizată mai ales la cuplurile care nu mai doresc copii, fiind o metodă chirurgicală şi ireversibilă.*

Fiecare metodă de contracepţie are şi dezavantaje: câteva produc efecte secundare, altele sunt considerate imorale sau ilegale în anumite ţări.

În general, 50 - 70% din femeile ce au luat pilule nu le mai iau în anul următor. Pe de altă parte, în țările în care nu s-au folosit aceste metode contraceptive a crescut rata avorturilor.

Este necesară descoperirea de noi mijloace contraceptive, datorită creşterii explozive a populației umane, epidemiei SIDA, efectelor secundare ale steroizilor, eficacității scăzute a unor metode. S-au descris deja câteva metode noi: spermicidele cu activitate antivirală SIDA, inductori ai menstruației lunare, sterilizarea masculină reversibilă, pilule contraceptive masculine, vaccinuri antifertile (vaccin antigonadotropină corionică umană).

TEHNICI DE FERTILIZARE "IN VITRO"

Se consideră că aproximativ 15 - 30% din cupluri sunt nefertile. Pentru asigurarea reproducerii sunt utilizate o serie de tehnici care mențin gameții şi embrionii în stadiul de diviziune în afara corpului. Gameții şi embrionii pot fi congelați şi utilizați pentru reproducerea asistată:

- *Astfel, în afecțiunile oviductului (consecință a infecției pelvine), care împiedică ovocitul fertilizat să ajungă în uter, ca şi în cazurile de mucus cervical ostil, imunitate la spermatozoizi, se practică fertilizarea ovocitului in vitro şi implantarea sa ulterioară în uter.*

În această tehnică, mai întâi, ovarele sunt stimulate să dezvolte mai mulți foliculi maturi prin administrarea de hormoni (gonadotropină şi hormon FSH pur). Apoi, ovocitii maturi sunt extraşi cu ajutorul unui aspirator prin laparoscopie (laparoscop ce trece prin regiunea ombilicală) sau cu un ghid ultrasonografic inserat în vagin. Se extrag ovocitii aflați în ultimul stadiu al primei diviziuni meiotice şi se plasează într-un mediu de cultură până la metafaza celei de-a doua diviziuni meiotice. Ovocitii sunt fertilizați apoi cu spermatozoizi obținuți şi capacitați în prealabil. Zigotul rezultat se dezvoltă în mediu de cultură până la stadiul de 2 - 4 celule (sau mai mult) şi apoi se implantează în uter, pentru a se dezvolta la termen.

- *În cazul în care oviductul este normal şi cuplul este nefertil datorită deficiențelor de mobilitate a spermatozoizilor sau din alte cauze, este utilizată tehnica numită transferul intrafalopian de gameți (GIFT), prin care gameții sau zigoții sunt introduşi direct în ampula oviductului. Ovocitele sunt extrase ca în tehnica de mai sus, apoi sunt plasate într-un cateter de laparoscop împreună cu un precipitat de spermă. Ovocitii şi spermatozoizii sunt introduşi împreună în ampula oviductului, unde are loc fertilizarea. Dezvoltarea ulterioară are loc prin procese normale. Ovocitele pot fi fertilizate in vitro şi apoi zigoții pronucleari fertilizați vor fi introduşi în ampula oviductului.*

- *În cazul în care infertilitatea este determinată de imposibilitatea spermatozoizilor de a penetra zona pellucida se utilizează tehnica de penetrare a zonei.*

Ovocitii extrași se matureaza până la metafaza celei de-a doua diviziuni meiotice, după care sunt plasați cu o pipetă foarte fină într-un mediu de cultură sub microscop; se taie în zona pellucida un orificiu cu o vârf de ac de sticlă. Un spermatozoid poate atinge ovocitul prin acest orificiu. Rata fertilizării este, însă, mică (15 - 30%), cu rezultat doar atunci când spermatozoidul a trecut prin acest orificiu al zonei pellucida. Se poate observa, deci, că, în fertilizarea normală, celulele cumulus-ului (corona radiata) și zona pellucida filtrează activ spermatozoizii incapabili de fertilizare.

BCU IASI CENTRAL UNIVERSITY LIBRARY

PRINCIPII EXPERIMENTALE

- *Manipularea genomului mamiferelor*

Ultimele cercetări utilizează tehnici ce fac posibilă inserția de secvențe specifice de ADN în genomul mamiferelor, tehnici ce pot altera și manipula genomul investigându-se funcționarea sa. Se pot crea astfel modele animale de boli genetice umane prin implantarea genelor normale specifice. Există, de asemenea, posibilitatea de corecție a genelor defecte prin tehnici speciale de vindecare a acestor dezordini genetice.

- ***Crearea de animale transgenice** prin injectarea de ADN în pronucleul masculin al oului fertilizat*

Un animal transgenic este un animal al cărui genom a fost alterat prin integrarea unei secvențe donoare de ADN. Pentru a crea un astfel de animal transgenic se pot injecta în pronucleul masculin al oului fertilizat mai multe copii de secvențe donoare de ADN (se utilizează pronucleul masculin pentru că este mai mare decât cel feminin). Acest ADN se integrează uneori stabil în cromozomii gazdă și în multe cazuri se exprimă gena donoare. Astfel, de exemplu, într-un experiment s-a introdus în genomul unei serii de șoareci un hormon de creștere dependent de zinc, de la șobolani. Când în apa de băut a fost adăugat zinc, acești șoareci transgenici au crescut de două ori mai mult comparativ cu lotul martor.

ADN-ul poate fi ținta unei localizări genomice specifice

Injectarea ADN-ului în ou fertilizat nu permite a țintirea genei donoare pe genomul gazdă într-o localizare specifică. Se utilizează atunci o tehnică prin care ADN-ul donor este inserat în celulele obținute din masa celulară internă a blastocistului. Acele celule rare în care ADN-ul donor a fost integrat corect, sunt identificate și folosite pentru a crea un animal transgenic numit himeră injectată. În această tehnică blastocistele sunt obținute din oviductele șoarecilor fertilizați și sunt crescute pe un mediu de cultură cu fibroblaști. Cultura dezvoltă un ciorchine de celule din masa celulară internă, care este extras și cultivat pentru a produce linii stabile de celule stem embrionare (ES), capabile să dea naștere la orice țesut al corpului. În aceste celule de cultură ES se introduc, printr-o tehnică numită electroporație, secvențe donoare de ADN donor, care se amestecă și sunt supuse curentului electric. Acest curent electric facilitează mișcarea ADN-ului donor prin membranele celulare, permițându-i accesul în nucleu. ADN-ul introdus este încorporat pe situsul dorit al genomului prin recombinare omologă. Pentru a izola și cultiva aceste celule rare se utilizează markeri genici și tehnici de screening speciale. Himerele de injecție se pot introduce prin injectarea celulelor ES într-un blastocist normal. Pentru a crea șoareci transgenici conținând noul ADN sunt injectate grupuri de 8 - 12 celule ES țintă în cavitatea blastociștilor normali

de şoarece, unde se combină cu masa celulară internă şi participă la formarea embrionului. Blastociştii rezultaţi (numiţi himere deoarece sunt compuşi din celule ce provin din două surse diferite) sunt apoi implantaţi în uterul unui şoarece femel pseudogravid, unde se dezvoltă normal. Aceste celule ES, în funcţie de localizarea lor, pot contribui la formarea majorităţii ţesuturilor şoarecelui himeric. Când celulele ES contribuie la formarea liniei germinale, genele donoare pot fi transmise la urmaşi. Genele donoare dominante pot fi exprimate la urmaşii imediaţi. Genele donoare recesive (cum sunt de obicei) pot fi exprimate dacă se foloseşte un program de încrucişare pentru a produce o specie homozigotă.

Tehnicile de ţintire a genelor sunt utilizate pentru a forma modele animale ale câtorva boli umane: neurofibromatoza, diabetul insulino-dependent, fibroza chistică, retinoblastomul, sindromul Lesch-Nyhan. S-a avansat puţin în aplicarea tehnicilor de ţintire a genelor pentru corectarea dezordinilor genetice prin inserţia unor gene normale. Aceste tehnici au fost utilizate pentru a vindeca liniile germinale ale şoarecilor cu variate dezordini genetice obţinându-se urmaşi sănătoşi.

DEZVOLTAREA DISCULUI GERMINAL BILAMINAR ŞI STABILIREA CIRCULAŢIEI PLACENTARE

Rezumat:

În capitolul precedent s-a evidenţiat că zigotul suferă o serie de diviziuni (segmentări) în cursul primei săptămâni pentru a forma ***blastocistul****, format din* ***embrioblast*** *(masa de celule interne) şi din* ***trofoblast*** *(masa de celule externe). Blastocistul este parţial insinuat în stroma endometrială la începutul săptămânii a doua. Embrioblastul se împarte în două straturi:* ***epiblastul*** *sau ectodermul primar şi* ***hipoblastul*** *sau endodermul primar. În interiorul epiblastului se dezvoltă o cavitate numită* ***cavitatea amniotică****, iar un strat de celule derivate din epiblast formează* ***membrana amniotică****. Epiblastul şi hipoblastul restant constituie un disc germinal bilaminar localizat între cavitatea amniotică şi cavitatea blastocistică. Celulele discului germinal bilaminar vor da naştere embrionului propriu-zis şi contribuie şi la formarea câtorva membrane extraembrionare. În săptămâna a doua hipoblastul dă naştere la două tipuri de celule endodermale care limitează succesiv cavitatea blastocistică. Primul tip de celule transformă cavitatea blastocistică în* ***sacul vitelin primar****, iar al doilea tip de celule transformă sacul vitelin primar în* ***sac vitelin secundar*** *sau definitiv. La mijlocul săptămânii a doua între suprafaţa interioară a trofoblastului şi suprafaţa externă a sacului vitelin şi a amniosului apare un ţesut nou,* ***mezodermul extraembrionar****. Sursa acestui ţesut este controversată. În acest ţesut apare o cavitate numită* ***cavitate corionică*** *sau* ***cavitate celomică extraembrionară****, localizată între cele două straturi ale mezodermului extraembrionar. Implantarea în endometru continuă în special prin intermediul trofoblastului. Trofoblastul celular se numeşte acum* ***citotrofoblast****; situat intern, el este proliferativ şi va da naştere unui strat sincitial periferic, care se extinde, numit* ***sinciţiotrofoblast****; acesta invadează activ endometrul. Straturile trofoblastice contribuie exclusiv la formarea membranelor extra-embrionare şi nu la formarea embrionului propriu-zis. Astfel, în săptămâna a doua, mezodermul extraembrionar,*

citotrofoblastul și sincițiotrofoblastul în colaborare cu uterul participă la formarea placentei. Din ziua a noua, în sincițiotrofoblast apar lacune în care pătrund capilare sinusoide materne care sunt erodate de sincițiotrofoblast și deci sângele matern intră în lacune. La sfârșitul săptămânii a doua începe astfel circulația utero-placentară primitivă. În același timp, citotrofoblastul formează coloane celulare care pătrund în sincițiotrofoblast și sunt înconjurate de sincițiotrofoblast, formându-se astfel ***vilozități primare*** *sau corionice. La sfârșitul săptămânii a doua embrionul este complet insinuat în endometru, iar locul de pătrundere de la suprafața mucoasei s-a vindecat.*

Aproape toate evenimentele ***săptămânii a doua*** *respectă principiul dualității: embrioblastul se divide în două straturi germinale (epiblastul și hipoblastul); trofoblastul dă naștere la două țesuturi (citotrofoblastul și sincițiotrofoblastul), cavitatea blastocistică este remodelată de două ori formând sacul vitelin primar și apoi sacul vitelin definitiv; apar două noi cavități: cavitatea amniotică și cavitatea corionică, iar mezodermul extraembrionar se divide în două straturi ce mărginesc cavitatea corionică: splanhnopleura și somatopleura extraembrionară.*

EVENIMENTELE SĂPTĂMÂNII A DOUA

Vom relata acum evenimentele majore ale săptămânii a doua de dezvoltare. Trebuie remarcat faptul că nu toți embrionii evoluează cu aceeași rată de dezvoltare în fiecare zi a săptămânii a doua, existând diferențe chiar în aceste stadii precoce.

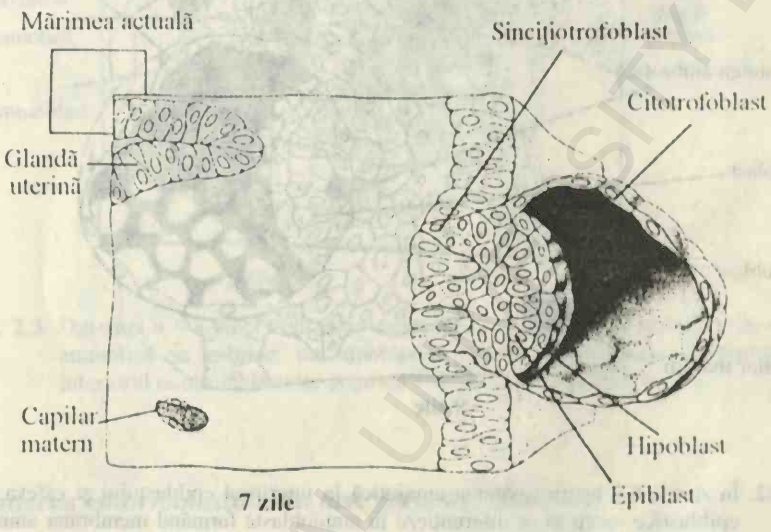

Fig. 2.1. În ziua a 7-a blastocistul intră în contact cu endometrul uterin și începe implantarea. Trofoblastul de la polul embrionar al blastocistului proliferează și formează sinciţiotrofoblastul invaziv, care se insinuează printre celulele endometrului. Discul germinal este bilaminar, fiind alcătuit din hipoblast și epiblast.

Implantarea embrionului în endometru se realizează cu ajutorul sinciţiotrofoblastului

Blastocistul aderă la peretele uterin (se nidează) la sfârșitul primei săptămâni (fig. 2.1.). Acest contact cu endometrul uterin induce proliferarea trofoblastului de la polul embrionar. În această arie de deasupra embrioblastului, trofoblastul se diferențiază în două straturi:

a) **un strat extern** format din celule care proliferează, își pierd membranele celulare și se alipesc pentru a forma un sinciţiu (o masă citoplasmatică care conține mai mulți nuclei dispersați) numită **sinciţiotrofoblast**, fără limite celulare distincte.

b) **un strat intern** format din celule trofoblastice care formează peretele blastocistului, celule care își păstrează membrana celulară, sunt mononucleate și constituie

citotrofoblastul. Sinciţiotrofoblastul creşte în volum în timpul săptămânii a doua, iar celulele de la polul embrionar se detaşează de pe citotrofoblastul care proliferează şi fuzionează cu sinciţiul.

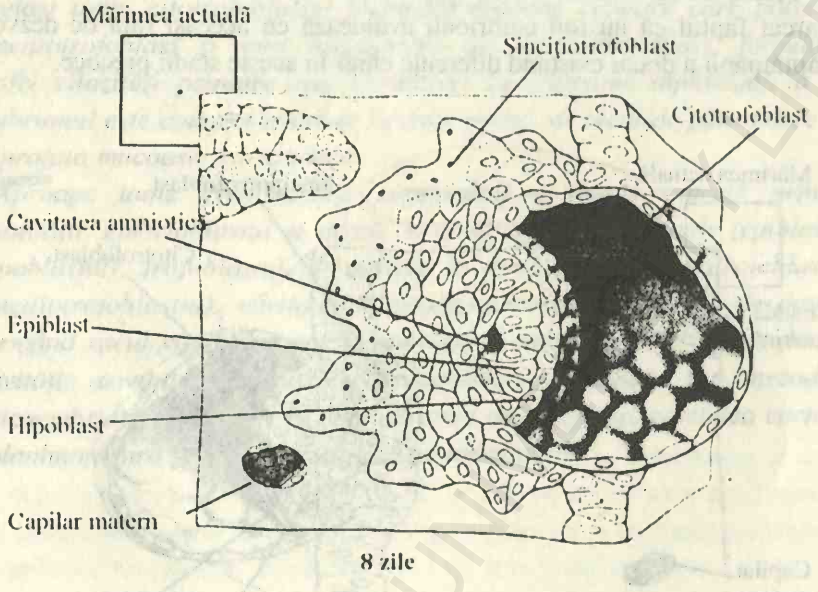

Fig. 2.2. În ziua a 8-a apare cavitatea amniotică în interiorul epiblastului şi câteva celule epiblastice încep să se diferenţieze în amnioblaste formând membrana amniotică. Implantarea continuă şi sinciţiotrofoblastul în creştere se extinde pentru a acoperi blastocistul în întregime.

Între zilele 6 - 9, embrionul este complet implantat în endometru ca urmare a activităţii sinciţiotrofoblastului invaziv. Sinciţiotrofoblastul secretă enzime hidrolitice care distrug matricea extracelulară dintre celulele endometriale. Astfel, sinciţiotrofoblastul pătrunde între celulele endometriale dispersate, embrionul pătrunzând în endometrul uterin (fig. 2.2., 2.3.). Pe măsură ce implantarea progresează, sinciţiotrofoblastul în expansiune înconjură treptat blastocistul. Astfel, în ziua a 9-a, întregul blastocist, cu excepţia unei mici porţiuni de la polul anembrionar, este înconjurat de sinciţiotrofoblast (fig. 2.3.). Micul orificiu prin care blastocistul a pătruns în endometru este astupat cu un dop de material acelular numit dop de coagulare.

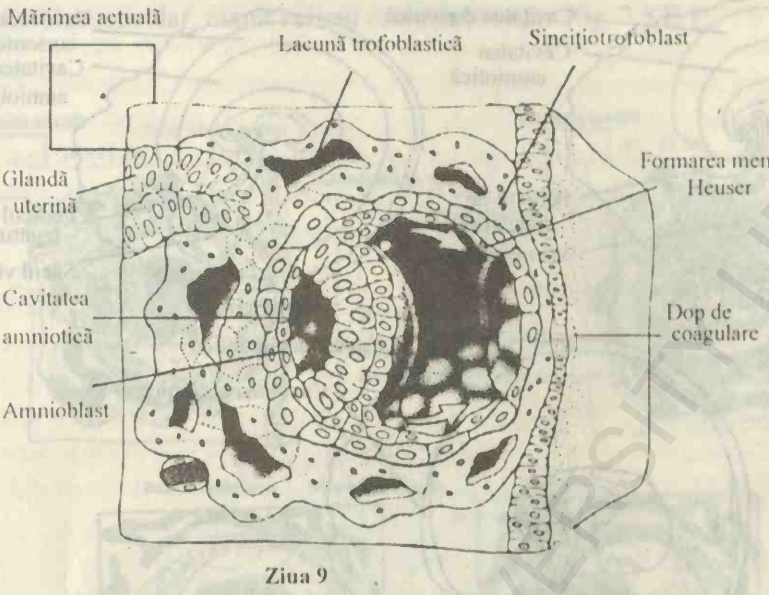

Fig. 2.3. Din ziua a 9-a embrionul este implantat complet în endometrul uterin, cavitatea amniotică se extinde, iar hipoblastul începe să prolifereze şi migrează spre interiorul citotrofoblastului pentru a forma membrana Heuser.

Transformarea embrioblastului în disc germinal bilaminar

Încă de la începutul implantării (ziua a 8-a), celulele embrioblastului se diferenţiază în două straturi: un strat extern, distinct, de celule înalte, cilindrice, numit **epiblast** sau ectoderm primar şi un strat intern de celule cubice numit **hipoblast** sau endoderm primar (fig. 2.2). Embrioblastul rezultat, bistratificat, se numeşte disc germinal bilaminar.

Apariţia cavităţii amniotice în interiorul epiblastului

Prima cavitate ce se formează în timpul săptămânii a doua este cavitatea amniotică. Ea apare în ziua a 8-a (fig. 2.2.): între celulele epiblastice se colectează un lichid care împinge treptat un strat de celule epiblastice către polul embrionar, strat care se va diferenţia într-o membrană subţire care va separa noua cavitate de citotrofoblast. Această membrană se numeşte **membrană amniotică**, iar celulele din constituţia ei se numesc **amnioblaste**. La început, această cavitate amniotică este mai mică decât cavitatea blastocistică, dar mai târziu ea se va extinde treptat, mai ales în săptămâna a opta de dezvoltare, când va înconjura întregul embrion (fig. 2.4.).

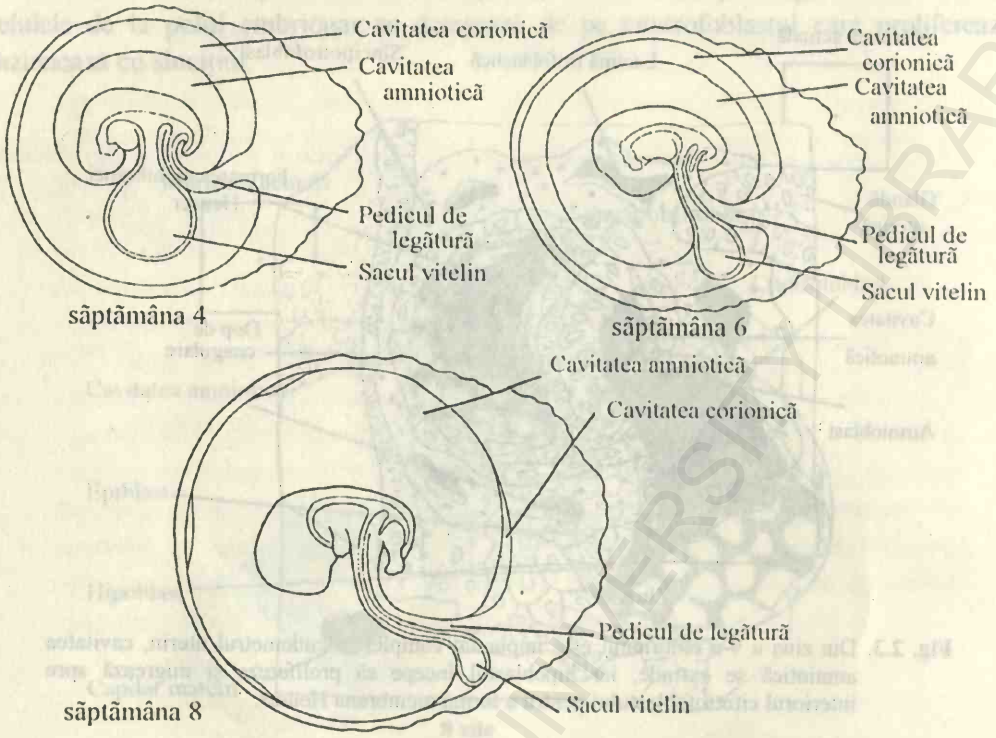

Fig. 2.4. Expansiunea cavității amniotice, care determină obliterarea treptată a cavității corionice între săptămânile 4 - 8.

Formarea sacului vitelin primar şi a cavității corionice

Din hipoblast migrează treptat către periferie două grupuri celulare ce vor mărgini cavitatea blastocistică formând două membrane succesive. Prima membrană transformă cavitatea blastocistică în **sac vitelin primar**, cea de-a doua formează **sacul vitelin definitiv**. Între embrion, cavitatea amniotică şi sacul vitelin pe de o parte şi citotrofoblast, pe de altă parte se va forma **cavitatea corionică**. Mecanismul formării cavității corionice şi a sacului vitelin definitiv este controversat. Se cunosc însă, următoarele etape de dezvoltare:

- **formarea sacului vitelin primar**: în ziua a 8-a, celulele de la periferia hipoblastului nou-format migrează pe suprafața interioară a citotrofoblastului formând până în cursul zilei a 12-a de dezvoltare o membrană subțire de endoderm extraembrionar cu celule turtite care limitează cavitatea vitelină primară în formare (fig. 2.5.A.). Această membrană se numeşte **membrană exocelomică** sau **membrana Heuser**, iar cavitatea blastocistică se numeşte acum **sac vitelin primar** sau cavitatea exocelomică. Pe măsură ce

se formează sacul vitelin primar, între membrana Heuser şi citotrofoblast se secretă un material acelular reticular, numit **reticul extraembrionar** (fig. 2.5.B.).

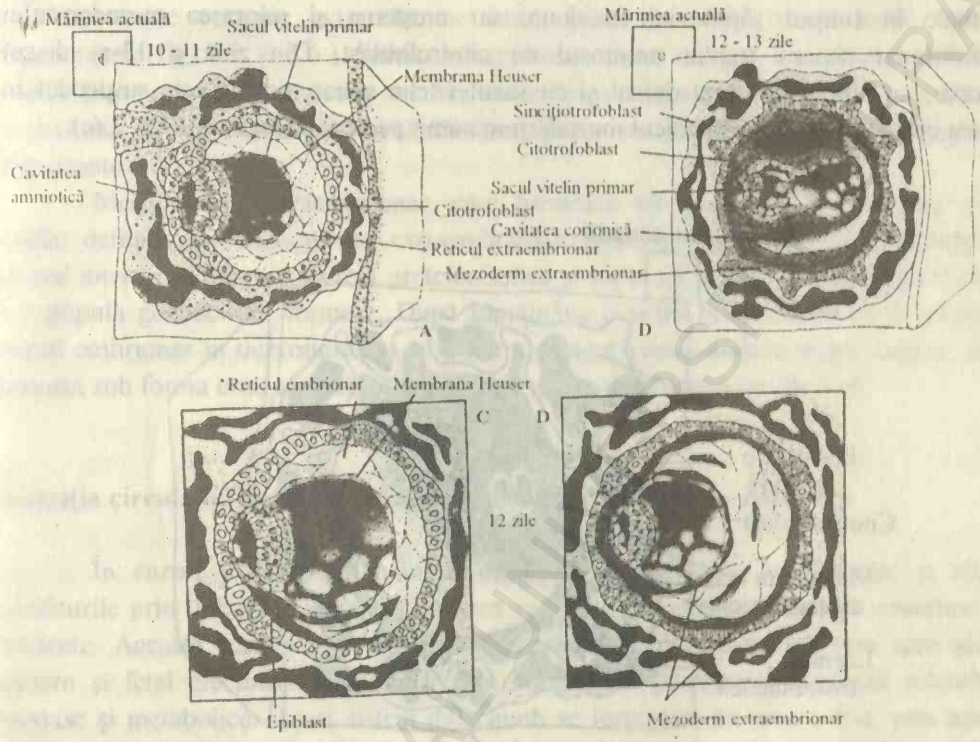

Fig. 2.5. A - În zilele 10 - 11, între membrana Heuser şi citotrofoblast se formează un reticulextraembrionar acelular. Lacunele sinciţiotrofoblastice se umplu cu sânge prin erodarea capilarelor uterine. B - În zilele 11 - 12, reticulul extraembrionar este invadat rapid de mezodermul extraembrionar. C - Din ziua 12, mezodermul extraembrionar se organizează în două straturi: unul ce limitează exteriorul membranei Heuser şi un strat ce limitează interiorul citotrofoblastului. Se formează cavitatea corionică. Membrana Heuser şi stratul de mezoderm extraembrionar ce o înveleşte la exterior formează peretele sacului vitelin primar. D - În ziua 12, hipoblastul proliferează, dând naştere unui alt grup celular, care produce o nouă membrană ce migrează periferic, deasupra stratului interior al mezodermului extraembrionar (după LARSEN).

- **formarea cavităţii corionice**: se produce concomitent cu apariţia şi dezvoltarea mezodermului extraembrionar. Între zilele 12 - 13 în masa reticulului extraembrionar care conţine câteva celule de origine hipoblastică, apare o populaţie de celule distincte mezodermice extraembrionare. Se pare că aceste celule mezodermice extraembrionare iau naştere din epiblast şi din porţiunea caudală a discului germinal bilaminar. Aceste celule mezodermice se grupează sub forma a două straturi: unul ce tapisează suprafaţa exterioară

a membranei Heuser şi altul care tapisează suprafaţa interioară a citotrofoblastului (fig. 2.5.D.). Reticulul extraembrionar situat între cele două straturi ale mezodermului extraembrionar se distruge şi este înlocuit cu un lichid; între cele două straturi ale mezodermului extraembrionar se formează, astfel, cavitatea corionică. Cavitatea corionică se extinde în timpul săptămânii a doua, iar creşterea şi migrarea mezodermului extraembrionar separă treptat amniosul de citotrofoblast. Din ziua a 13-a, discul embrionar, cu amniosul situat dorsal şi cu sacul vitelin situat ventral, este suspendat în cavitatea corionică printr-un pedicul mezodermic numit pedicul de legătură (fig. 2.6.).

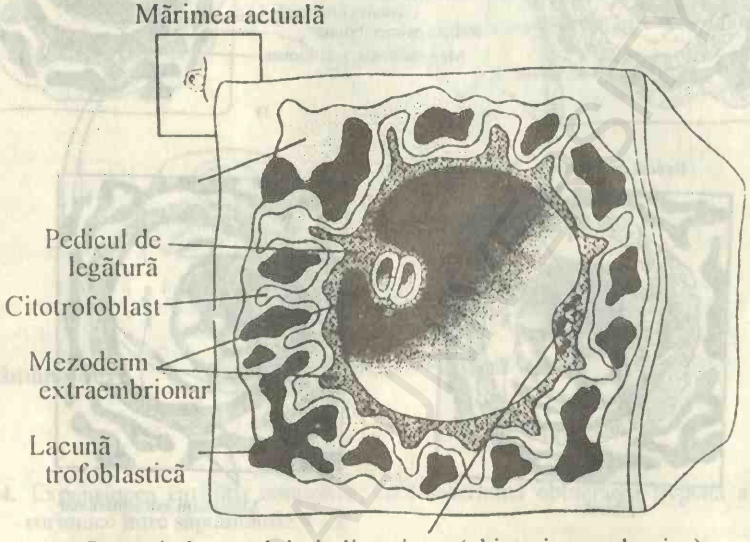

Fig. 2.6. La sfârşitul săptămânii a doua, sacul vitelin definitiv pierde legătura cu resturile sacului vitelin primar (chisturile exocelomice). Discul germinal bilaminar, împreună cu amniosul dorsal şi sacul vitelin ventral, este suspendat în cavitatea corionică printr-un pedicul gros de legătură.

Alţi autori consideră că mezodermul extraembrionar ia naştere nu din discul germinal embrionar, ci din delaminarea de către membrana Heuser a citotrofoblastului; cavitatea corionică apare printr-un proces de vacuolizare a mezodermului extraembrionar care divide mezodermul într-un strat intern şi unul extern.

Formarea sacului vitelin definitiv

Din ziua a 12-a, celulele hipoblastului încep din nou proliferarea şi migrarea (fig. 2.5). În felul acesta grupul de celule hipoblastice, cubice se desprind de pe suprafaţa

internă a mezodermului extraembrionar, iar sacul vitelin primar vechi este împins către polul anembrionar (nu se cunoaşte destul de clar care este mecanismul prin care acest sac vitelin primar este înlocuit). Sacul vitelin primar se va restrânge şi se va dezintegra într-o colecţie de vezicule extracelomice care nu vor mai fi legate la embrion (fig. 2.5.). Din ziua a 13-a, aceste vezicule extracelomice sunt vizibile la polul anembrionar, apoi ele degenerează (fig. 2.5. şi 2.6.). Sacul cavităţii blastocistice care s-a transformat întâi în sac vitelin primar, a devenit acum sac vitelin definitiv. Acesta va rămâne ca o structură importantă a embrionului până în săptămâna a patra, îndeplinind o serie de funcţii primare importante.

Mezodermul extraembrionar, care formează stratul extern al peretelui sacului vitelin definitiv (splanhnopleura extraembrionară) este un loc major al hematopoiezei; stratul intern endodermic secretă proteine serice şi tot el dă naştere la celule germinale ce vor popula gonadele în formare. După săptămâna a patra sacul vitelin va fi invadat de discul embrionar în dezvoltare. În mod normal sacul vitelin dispare după naştere; uneori persistă sub forma unui tract digestiv anormal numit diverticulul lui Meckel.

Apariţia circulaţiei utero-placentare şi formarea vilozităţilor corionice

În cursul primei săptămâni de dezvoltare, embrionul se hrăneşte şi elimină reziduurile prin difuziune simplă. Creşterea rapidă a embrionului necesită schimburi mai eficiente. Această cerinţă este realizată de circulaţia utero-placentară prin care sângele matern şi fetal efectuează schimburi prin intermediul placentei, realizează schimburile gazoase şi metabolice. Acest sistem de schimb se formează din ziua a 9-a, prin apariţia unor vacuole sau lacune în sinciţiotrofoblast (fig. 2.3.). Capilarele materne din apropierea sinciţiotrofoblastului se extind şi formează sinusoidele materne care pătrund în lacunele sinciţiotrofoblastului (fig. 2.5. şi 2.7.).

Între zilele 11 - 13 citotrofoblastul proliferează formând un fel de muguri vilozitari care cresc în sinciţiotrofoblastul înconjurător (fig.2.6. şi 2.7.). Apariţia acestor muguri vilozitari primari pare a fi redusă de mezodermul extraembrionar (somatopleura extraembrionară) ce mărgineşte la exterior cavitatea corionică (celomul extraembrionar). Din ziua a 16-a mezodermul extraembrionar asociat cu citotrofoblastul pătrunde în miezul mugurilor vilozitari primari care se transformă astfel în muguri vilozitari secundari.

La sfârşitul săptămânii a treia, în mezodermul (somatopleura cavităţii corionice) ce pătrunde el în miezul vilozitar vor apare vase sanghine care se vor conecta cu vasele proprii ale embrionului stabilindu-se astfel circulaţia utero-placentară. Aceste vilozităţi ce vor conţine în interior vase sanghine se vor numi vilozităţi terţiare (fig. 2.7.).

La sfârşitul săptămânii a doua discul germinal este reprezentat de două discuri celulare suprapuse: epiblastul care formează planşeul cavităţii amniotice în continuă expansiune şi hipoblastul ce formează acoperişul cavităţii viteline definitive. În regiunea sa

cefalică discul hipoblastic prezintă o mică îngroşare numită placa precordală (grup celular strâns ataşat discului epiblastic de deasupra sa).

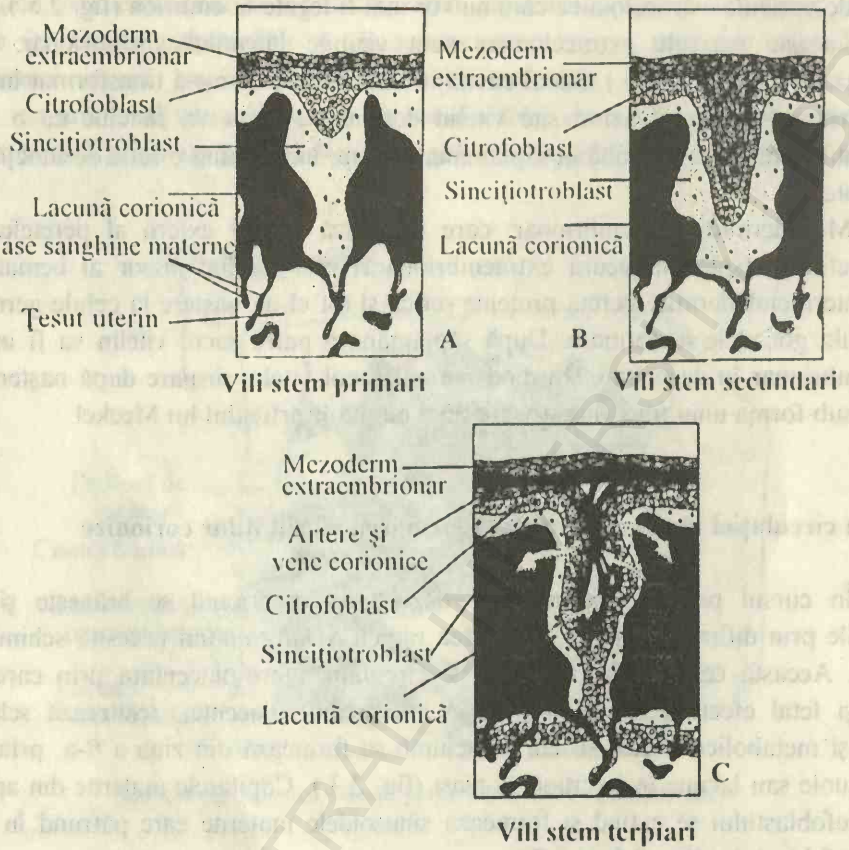

Fig. 2.7. A - Vilozităţile primare apar în zilele 11 - 13 prin înmuguriri citrofoblastice în sinciţiotrofoblastul înconjurător. B - Din ziua 16, mezodermul extraembrionar proliferează şi invadează miezul fiecărei vilozităţi primare, tranformându-le în vilozităţi secundare. C - Din ziua 21 miezul mezodermic se diferenţiază în ţesut conjunctiv şi vase sanghine, formând vilozităţile terţiare (după LARSEN).

BCU IAŞI CENTRALA

Mola hidatiformă (sarcină fără embrion)

În mod normal, într-o sarcină embrioblastul dă naștere la embrion, iar trofoblastul dă naștere la placentă. În aproximativ 0,1 - 0,5% din sarcini fătul lipsește total și produsul de concepție este reprezentat doar de membranele placentare. Un astfel de caz este mola hidatiformă (grecescul hidatidos = picătură de apă). Nu se găsește nici un fel de urmă a embrionului sau chiar dacă există ea degenerează rapid. Datorită faptului că nu există circulație fetală, vilozitățile placentare ale unei mole complete sunt bombate și veziculare, semănând cu boabele de strugure. Molele complete sunt de obicei avortate; dacă nu sunt avortate ele pot fi descoperite de medic datorită efectelor patologice pe care le determină: hipertensiune, edeme, sângerări vaginale. Sunt și mole incomplete.

La fel ca și țesutul trofoblastic normal, mola secretă gonadotropine corionice umane (hCG). Mola, la fel și rămășițele de mole, pot fi diagnosticate pe baza nivelului anormal de crescut de hCG.

Sarcinile molare sunt mai frecvente la femeile tinere decât la cele în vârstă. Identificarea definitivă a molei necesită examene citogenetice.

***Analizele cromozomice ale celulelor unei mole complete** arată că aceste celule au un cariotip normal, fiind diploide, dar toți cromozomii sunt derivați de la tată. Această situație a luat naștere prin două căi:*

*- doi spermatozoizi fertilizează un ovocit lipsit de nucleu **(fertilizare bispermică)**; cei doi pronuclei masculini fuzionează și formează un **nucleu diploid**.*

*- un singur spermatozoid inseminează un ovocit fără nucleu **(fertilizare monospermică)**; pronucleul masculin suferă o mitoză fără clivare, producând un **nucleu diploid**.*

Molele complete prin fertilizare bispermică pot avea cariotipul XX sau XY. Cele prin fertilizare monospermică au cariotipul XX, deoarece zigoților YY le lipsește gena esențială localizată pe cromozomul X și atunci degenerează. Analiza cariotipului arată că majoritatea molelor sunt XX, de unde deducem că fertilizarea monospermică este modul dominant de producere.

***Analizele cromozomice ale celulelor unei mole incomplete** scot în evidență faptul că aceste celule sunt triploide, având două seturi de cromozomi de la tată și unul de la mamă. Cariotipul cromozomilor sexuali este XXX, XXY sau XYY. Aceste mole rezultă din fertilizarea unui ovocit conținând un pronucleu femel de doi spermatozoizi sau chiar de un spermatozoid, dar anormal (diploid).*

Aceste mole incomplete prezintă o dezvoltare parțială a embrionului. Chiar dacă nu găsim un embrion în mola hidatiformă avortată, prezența eritroblastelor embrionare tipice, nucleate, în vilozitățile molei indică faptul că embrionul a fost prezent. S-au descris cazuri rare de fetus anormal dezvoltat.

În ceea ce privește vilozitățile molei incomplete, cu aspect de strugure, acestea sunt prezente în zone izolate. Simptomele clinice care indică o sarcină molară (hipertensiune, edeme, sângerări vaginale) sunt de obicei mai blânde decât cele din mola completă. Avortul spontan apare de obicei, în lunile 4 - 6 .

Boala trofoblastică și coriocarcinomul

Țesutul trofoblastic rezidual rămas în uter după un avort spontan sau după chiuretaj poate determina așa numita boală trofoblastică persistentă; mola restantă poate determina apariția unei tumori.

În general, tumorile rezultate pe seama rămășițelor unei mole complete sunt benigne, dar ele pot deveni și maligne dezvoltându-se invaziv ca un coriocarcinom metastatic. Aceste tumori benigne sau maligne secretă nivele crescute de hCG. Rata mortalității pacientelor cu mole invazive este de aproximativ 60%, iar a celor cu coriocarcinom, aproape 100%.

Chimioterapia are efect aproape total (100%) asupra tumorilor nemetastatice, în schimb în bolile metastatice vindecările sunt mai scăzute (70 - 80%).

Prin analiza citogenetică a molelor hidatiforme s-a ajuns la concluzia că responsabil de această dezvoltare primitivă a placentei este complementul genetic patern; complementul genetic matern este responsabil pentru dezvoltarea timpurie a embrionului.

Imprimarea genomică

Cromozomii materni influențează dezvoltarea embrioblastului, iar cromozomii paterni influențează dezvoltarea trofoblastului.

Analizele citogenetice ale molei hidatiforme umane sugerează că genomul matern și patern (complementul) joacă roluri diferite în dezvoltarea precoce. Aceste roluri au fost studiate pe ovocite de șoarece, manipulate experimental pentru ca fiecare să conțină doi pronuclei femeli sau masculi. Ovocitele de acest tip pot fi produse pe mai multe căi. Ovocitele de șoarece fertilizate pot fi transferate din ampula oviductului, în stadiul pronuclear de dezvoltare, pe o pipetă de sticlă. Atât pronucleul femel sau cel mascul, mai mare, pot fi îndepărtați cu o pipetă foarte fină și înlocuiți cu un pronucleu de tip opus. Altă tehnică realizează îndepărtarea pronucleului mascul sau femel a unui ovocit fertilizat și apoi blocarea diviziunii cu un agent blocant, pentru a avea loc o singură mitoză, producând un zigot diploid. Ovocitele cu doi pronuclei masculi pot fi, de asemenea, produse prin îndepărtarea pronucleului femel dintr-un ovocit nefertilizat, urmată de fertilizarea ovocitului enucleat cu un spermatozoid diploid anormal.

Când un zigot experimental, conținând doi pronuclei masculi (unul dintre ei posedând un cromozom X), este implantat într-o femelă de șoarece pseudo-gravidă, se dezvoltă ca trofoblast și dă naștere la o masă de membrane placentare asemănătoare cu mola hidatiformă umană. Foarte rar apare și se dezvoltă un embrion până la un stadiu comparabil cu stadiul de trei săptămâni al dezvoltării umane. În contrast, zigoții care conțin doi pronuclei femeli dezvoltă un embrion mic, ce poate fi recunoscut, și care posedă membrane placentare reduse. Embrionii aceștia nu supraviețuiesc niciodată până la termen. Este important de subliniat că aceste evenimente nu depind de sexul cromozomilor prezenți în zigot (XX sau XY), ci numai de sexul părintelui de la care s-a moștenit genomul.

Exprimarea precoce a genei poate depinde de imprimarea genetică

Ce mecanism suferă expresia independentă a genoamelor materne sau paterne în timpul dezvoltării precoce? Această întrebare a fost clarificată prin studierea expresiei unui marker viral oncogen, oncogenul myc, care a fost introdus într-o linie de șoareci transgenici (șoareci al căror genom conține o secvență străină de ADN). Teoretic, șoarecii care poartă această transgenă integrată își exprimă produsul genei când sunt stimulați. S-a aflat totuși, că produsul genei este evidențiat numai când gena este moștenită de la tată și nu atunci când este moștenită de la mamă. Investigațiile ulterioare au relevat o diferență subtilă, dar semnificativă, între ADN-ul celulelor liniei

germinale masculine sau feminine: ADN-ul liniei germinale feminine este mai metilat (poartă mai multe grupări metil) decât ADN-ul liniei germinale masculine.

Investigațiile ulterioare au fost făcute cu câteva linii diferite de șoareci transgenici, care poartă transgene străine cu localizări variate pe genom. În majoritatea (dar nu în toate) cazurilor, aceste transgene au prezentat un grad caracteristic de metilare masculină, iar șablonul metilării prezentat în celulele somatice depinde de părintele de la care s-a moștenit gena. Totuși, o transgenă a prezentat șablonul feminin de metilare în celulele somatice ale urmașilor, dacă a fost moștenită de la mamă. Dacă unul dintre fii trece gena la urmași, celulele lor somatice vor prezenta șablonul masculin de metilare. Schimbarea analogă a șablonului de metilare apare de asemenea, când o transgenă a bunicului este transmisă la nepoți prin intermediul unei fiice. Situsurile de metilare ADN sunt baze citozinice care preced bazele guanozinice. Mecanismul care controlează modificarea cromatinei nu este înțeles și constituie tema unor cercetări considerabile. Este evident că au loc metilări diferențiate în timpul dezvoltării precoce a gameților, dar bazele moleculare ale acestor diferențe în preprogramarea imprimării genomice ale liniilor germinale masculine sau feminine nu sunt cunoscute.

Șablonul moștenirii câtorva boli genetice umane sugerează că aceste descoperiri la șoarece se pot aplica la fel de bine și la om. De exemplu, o deleție în regiunea specifică a cromozomului 11 uman produce sindromul Prader - Willi atunci când cromozomul este moștenit de la tată, dar produce o condiție distinctă fenotipică, sindromul Angelman, atunci când cromozomul este moștenit de la mamă. Este de mult cunoscut faptul că severitatea și larga varietate a bolilor genetice diferă în funcție de părintele de la care s-a moștenit gena mutantă. Aceste boli includ coreea Huntington, ataxia spino - cerebeloasă, distrofia miotonică și neurofibromatoza I și II. Sunt necesare mai multe cercetări pentru a elucida mecanismul care produce aceste efecte și rezultatele vor avea o importantă valoare diagnostică și terapeutică.

GASTRULAȚIA, FORMAREA DISCULUI GERMINAL TRILAMINAR, DEZVOLTAREA INIȚIALĂ A SOMITELOR ȘI A TUBULUI NEURAL

Rezumat:

Evenimentul major al săptămânii a treia de dezvoltare este gastrulația; începe cu apariția unei structuri mediane, slab reprezentate, numită ***linia primitivă*** *situată în epiblast aproape de porțiunea caudală a discului germinal bilaminar. Terminarea cefalică a liniei primitive conține o depresiune numită* ***depresiunea primitivă cefalică****, înconjurată de o mică ridicătură a epiblastului numită* ***nodulul primitiv****. În regiunea liniei primitive și a nodulului primitiv, celulele epiblastice proliferează, se detașează și migrează (invaginare) în spațiul dintre epiblast și hipoblast. O parte din ele invadează chiar hipoblastul deplasând celulele hipoblastice originale, înlocuindu-le cu un strat de* ***endoderm definitiv*** *(format prin diferențierea lor) sau* ***secundar****. Alte celule epiblastice migrează lateral sau cranial între endoderm și epiblast și se unesc pentru a forma un al treilea strat germinal numit* ***mezoderm intraembrionar****. Toate aceste fenomene alcătuiesc gastrulația care realizează deci, transformarea discului germinal bilaminar în disc germinal trilaminar. Gastrulația stabilește totodată și axa craniocaudală precum și simetria bilaterală a viitorului embrion. Mai mult decât atât, gastrulația dă naștere la populații celulare care pot interacționa prin inducție pentru a produce precursorii țesuturilor care dau naștere la sistemele organismului. Un grup celular mezodermic format în partea cranială a liniei mediane a embrionului numit placa precordală și o altă structură mediană numită procesul notocordal, induc dezvoltarea plăcii neurale. Inducția mezodermului prin endodermul înconjurător determină formarea vaselor sanguine și a altor organe mezodermice (sistem urogenital și căptușeala viscerelor și a peretelui corpului). Odată gastrulația terminată, cele trei foițe embrionare se numesc*

ectoderm, mezoderm şi endoderm şi din ele se vor diferenţia ţesuturile şi organele viitorului organism.

Evenimentele săptămânii a treia pregătesc deci, perioada de organogeneză din săptămânile 4 - 8 când se diferenţiază sistemele organice majore. Cele mai importante structuri precursoare care apar în timpul săptămânii a treia sunt somitele şi placa neurală. Somitele sunt condensări mezodermice sub formă de blocuri celulare dezvoltate în mezodermul paraaxial de fiecare parte a notocordului. Acest mezoderm paraaxial formează în succesiune craniocaudală somitomerele. Somitele se divid apoi în sclerotoame, miotoame şi dermatoame care dau naştere coloanei vertebrale, musculaturii scheletice şi dermului. Placa neurală apare ca o îngroşare a ectodermului de fiecare parte a liniei mediane, cranial ***nodulului primitiv****. În timpul săptămânii a patra, această placă se va extinde de-a lungul liniei mediane, apoi se va înrula într-un tub, numit* ***tubul neural*** *- precursorul sistemului nervos central.*

În ceea ce priveşte trofoblastul, acesta progresează rapid. Vilozităţile primare au un miez mezenchimal în care vor apare vase capilare; când capilarele vilozitare vor lua contact cu capilarele plăcii corionice şi cu pedicului de legătură, atunci acest sistem vilozitar este pregătit pentru a aproviziona embrionul cu substanţe nutritive şi oxigen.

BCU IASI CENTRAL UNIVERSITARY

GASTRULAȚIA

Reprezintă formarea mezodermului și endodermului. Cel mai caracteristic eveniment al săptămânii a treia de dezvoltare este gastrulația, proces care formează toate cele trei straturi germinale ale embrionului.

Gastrulația începe în ziua a 15-a de dezvoltare prin apariția unui șanț care apare de-a lungul unei linii mediane longitudinale a discului germinal, care are acum un aspect ovalar (fig. 3.1.).

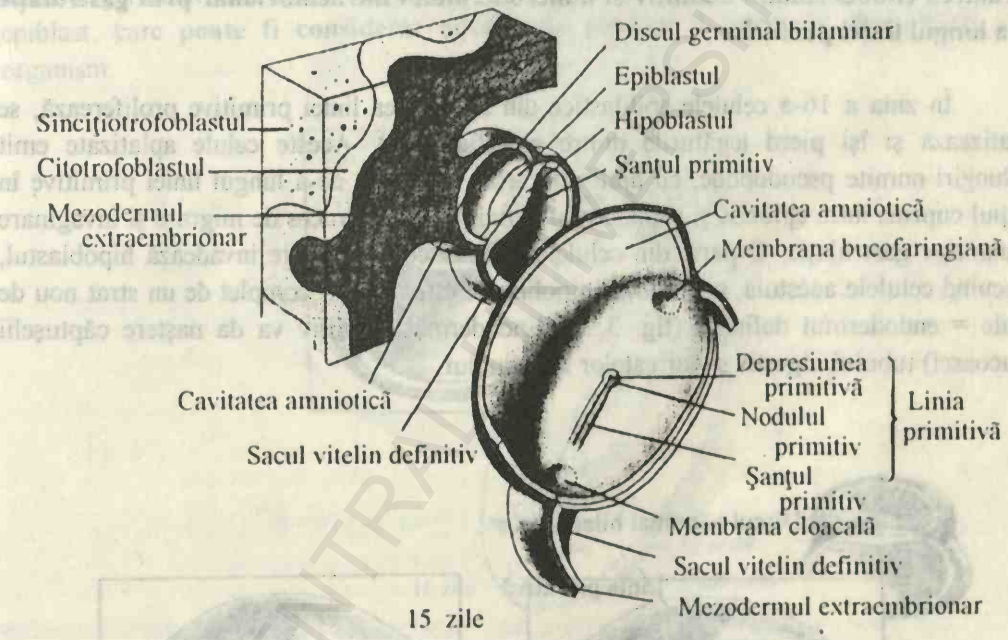

Fig. 3.1. Vedere a suprafeței dorsale a discului germinal bilaminar, prin secționarea amniosului și sacului vitelin. Se observă relația embrionului cu peretele cavității corionice. Linia primitivă ocupă 50% din lungimea discului germinal. Sunt prezente membranele bucofaringiană și cloacală.

În timpul zilei următoare acest șanț devine mai adânc, cu margini ridicate, care se lungește pentru a ocupa aproximativ jumătate din lungimea embrionului. În ziua a 16-a, la terminarea cranială a șanțului primitiv (situată în centrul discului germinal), apare o depresiune adâncă înconjurată de o mică ridicătură a epiblastului. Șanțul se numește șanțul primitiv, depresiunea se numește depresiune primitivă, iar ridicătura înconjurătoare se numește nodulul primitiv. Întreaga structură alcătuiește linia primitivă.

BUCHAREST UNIVERSITY LIBRARY

Viitorul cap se va forma în porțiunea cranială a discului germinal, aproape de depresiunea primitivă; suprafața epiblastică adiacentă liniei primitive va forma porțiunea dorsală a embrionului.

Apariția liniei primitive stabilește axa longitudinală și simetria bilaterală a viitorului adult: astfel țesuturile din dreapta liniei mediane vor da naștere la partea dreaptă a corpului, iar țesuturile din stânga liniei mediane dau naștere la partea stângă a corpului. Forma straturilor germinale primare se va modifica odată cu înrularea embrionului în săptămâna a patra, dar axele fundamentale ale corpului (cranio-caudală, dreapta-stânga și ventrală-dorsală) sunt stabilite de timpuriu în săptămâna a treia de dezvoltare.

Formarea endodermului definitiv și a mezodermului intraembrionar prin gastrulație de-a lungul liniei primitive

În ziua a 16-a celulele epiblastice din apropierea liniei primitive proliferează, se aplatizează și își pierd legăturile dintre ele (fig. 3.2.). Aceste celule aplatizate emit prelungiri numite pseudopode, cu ajutorul cărora migrează de-a lungul liniei primitive în spațiul cuprins între epiblast și endodermul definitiv. Acest proces de migrare și invaginare se numește gastrulație. O parte din celulele epiblastice migratoare invadează hipoblastul, înlocuind celulele acestuia, astfel încât hipoblastul este înlocuit complet de un strat nou de celule = endodermul definitiv (fig. 3.2.). Endodermul definitiv va da naștere căptușelii (mucoasei) tubului digestiv și derivatelor intestinului.

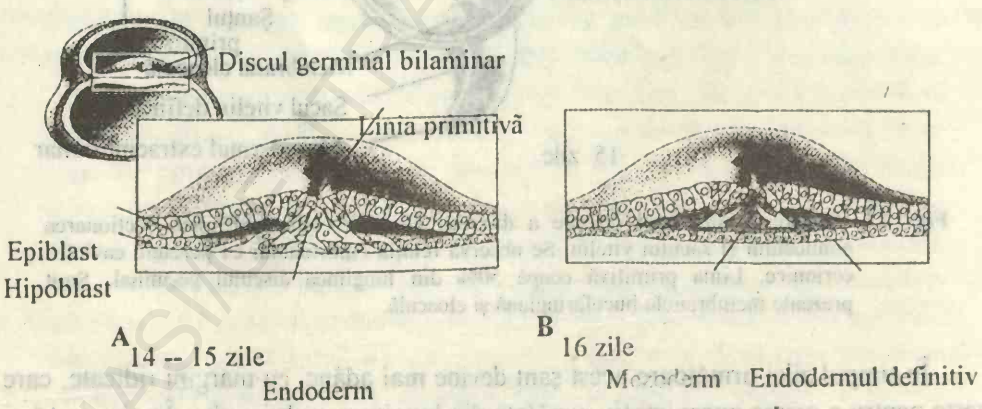

Fig. 3.2. Discurile germinale secționate prin regiunea liniei primitive, care prezintă gastrulația. A. - în zilele 14 - 15, celulele epiblastului înlocuiesc celulele hipoblastului, pentru a forma endodermul definitiv. B. - epiblastul pătruns în ziua 16 între endoderm și epiblast pentru a forma mezodermul intraembrionar.

Începând din ziua a 16-a, celulele epiblastice migrate de-a lungul liniei primitive se insinuează în spațiul dintre epiblast și endodermul definitiv, pentru a forma un al treilea strat germinal: mezodermul intraembrionar (fig. 3.2.). Un grup de celule mezodermice migrează lateral și cranial, iar altă parte migrează pe linia mediană, începând de la locul lor de intrare (fig. 3.2., 3.3. și 3.4.). Celulele care migrează median începând de la depresiunea primitivă formează două structuri: placa precordală, care este o masă compactă mezodermică situată cranial depresiunii primitive și apoi un tub dens median, numit procesul notocordal (fig. 3.5. și 3.6.). De fiecare parte a liniei mediane celulele mezodermice se împrăștie sub forma unei pături distincte între epiblast și endoderm (fig. 3.5., 3.6. și 3.7.). Când mezodermul intraembrionar și endodermul definitiv s-au format, epiblastul se numește ectoderm. Este clar, deci, că toate cele trei straturi definitive ale discului germinal trilaminar (ectoderm, mezoderm și endodermul definitiv) au derivat din epiblast, care **poate fi considerat adevăratul părinte inductor al dezvoltării** unui organism.

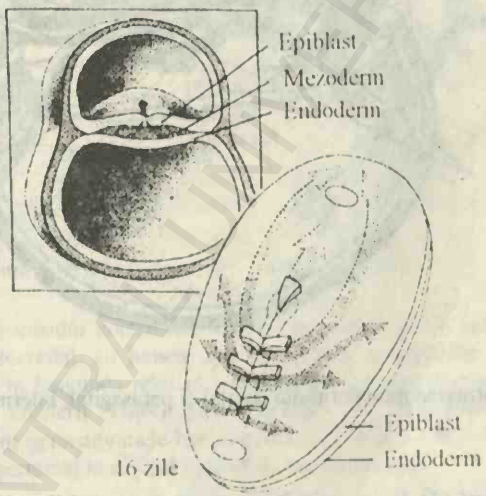

Fig. 3.3. Căile de migrare a mezodermului cranial.

Retragerea și dispariția liniei primitive

În ziua a 16-a, linia primitivă ocupă aproximativ jumătate din lungimea embrionului. Odată gastrulația începută, linia primitivă regresează caudal, devenind din ce în ce mai scurtă. În ziua 22 linia primitivă reprezintă aproximativ 10 - 20% din lungimea embrionului, iar în ziua 26 dispare. În ziua 20 însă, linia primitivă determină în porțiunea sa caudală formarea unei mase mezodermice caudale și mediane numită eminența caudală care va da naștere structurilor născute din mezodermul caudal, precum și porțiunii caudale a tubului neural.

Mecanismele gastrulației nu sunt încă bine cunoscute. Gastrulația poate fi oprită prin aplicarea diferitelor substanțe medicamentoase a căror acțiune poate interfera cu funcționarea microfilamentelor actinice; acest lucru sugerează că s-ar putea ca această migrare a celulelor epiblastice să fie determinată de un sistem contractil mediat de actina contractilă. Linia primitivă poate acționa ca un fel de curea transportoare a celulelor epiblastice; este însă probabil ca și proliferarea celulară din interiorul liniei primitive să contribuie la această deplasare.

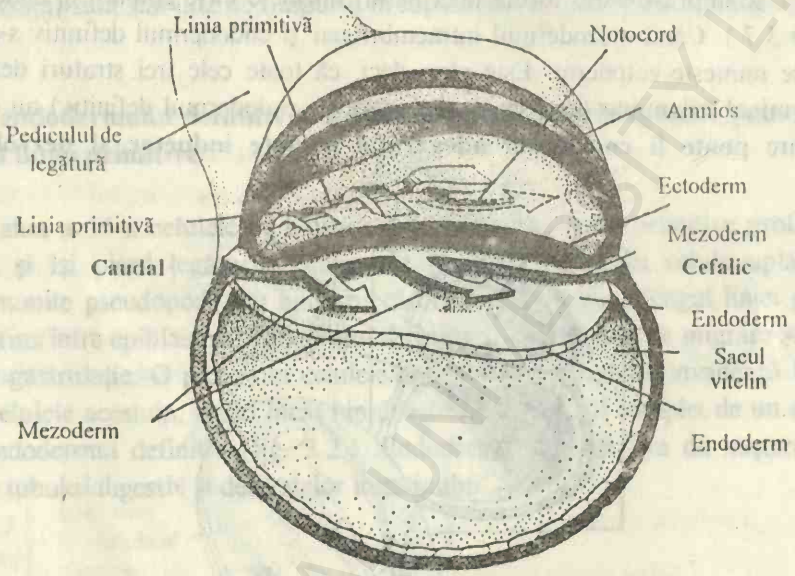

Fig. 3.4. Formarea mezodermului sagital și parasagital, intermediar și lateral

Diversele regiuni ale liniei primitive sunt responsabile pentru producerea anumitor componente ale mezodermului extraembrionar, intraembrionar și a endodermului definitiv. Astfel, celulele migrate din porțiunea caudală a liniei primitive dau naștere la eminența caudală. Soarta diverselor grupe de celule epiblastice migratoare a fost studiată pe animale de experiență prin tehnica celulelor marcate și prin studiul originii celulelor. În aceste studii cu celule marcate, un grup de celule migratoare este marcat de exemplu, cu o etichetă radioactivă sau cu un colorant; astfel, mișcările lor pot fi urmărite. Marcajul se face în așa fel încât nu numai ele, dar și descendentele lor să poată fi detectate. Multe studii utilizează sistemul himeră "prepeliță - pui" care se bazează pe faptul că celulele prepeliței pot fi distinse morfologic de celulele de pui. Dacă un grup de celule de prepeliță este transplantat pe un situs omolog într-un embrion de pui, aceste celule se dezvoltă la fel ca celulele de pui normale, dar toate descendentele transplantului celular de prepeliță pot fi ușor identificate.

Aceste studii dau posibilitatea construirii unei hărți prezentând dezvoltarea regiunilor specifice ale epiblastului (fig. 3.7.). Se pare că cea mai mare parte a regiunii posterioare a liniei primitive produce mezodermul care migrează în părțile laterale ale discului germinal; regiunea cranială a liniei primitive produce mezodermul axial mediosagital și endodermul definitiv. Majoritatea celulelor epiblastice, inclusiv cele care migrează de-a lungul liniei primitive sunt pluripotente, adică sunt capabile să dezvolte aproximativ orice tip de celulă a organismului, iar dezvoltarea lor depinde de locul către care migrează în corion.

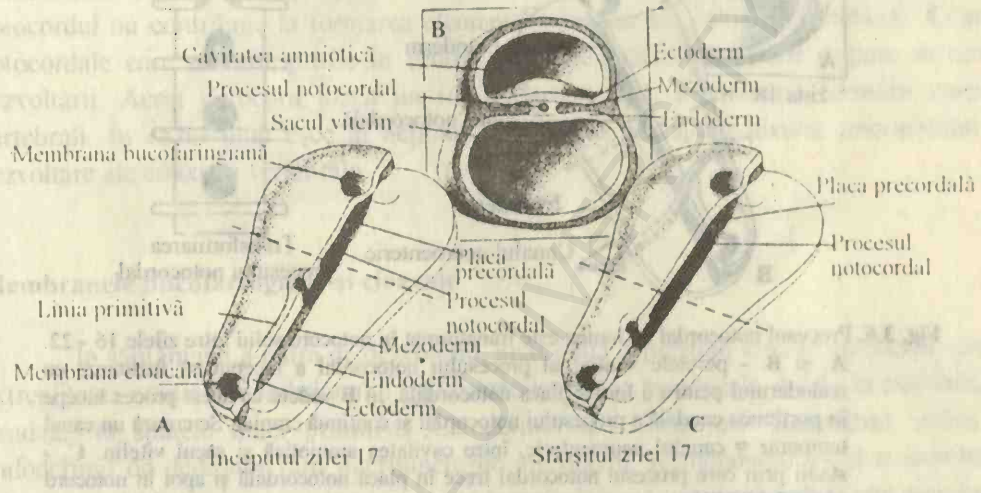

Fig. 3.5. Formarea procesului notocordal și a mezodermului plăcii precordale. A și C. - procesul notocordal, cu lumen care crește cranial depresiunii primitive. Notăm schimbările în lungimea relativă a procesului notocordal și a liniei primitive, ca urmare a creșterii embrionului, precum și fuzionarea ectodermului și endodermului în membranele bucofaringiană și cloacală. B. - secțiune transversală prin discul germinal la nivelul indicat de linia întreruptă

Formarea notocordului

Notocordul se formează pe seama celulelor care migrează de-a lungul liniei primitive. Astfel, caudal noii formatei plăci precordale, nodulul primitiv înmugurește ca un tub mezodermic cu lumen numit procesul notocordal. Acest tub crește în lungime deoarece celulele care proliferează în regiunea nodulului primitiv se tot adaugă la terminarea sa proximală și linia primitivă regresează (fig. 3.5.). În jurul zilei 20, când procesul notocordal s-a format definitiv, au loc câteva transformări care modifică acest tub notocordal cu lumen într-o baghetă groasă mediană (fig. 3.6.). Mai întâi, planșeul ventral al tubului fuzionează cu endodermul de dedesubt; apoi tubul se desface (despică) pe linia mediană ventrală începând cu regiunea depresiunii primitive. Cavitatea sacului vitelin

comunică astfel temporar cu cavitatea amniotică printr-o deschizătură de la nivelul depresiunii primitive numită canal neuroenteric (fig. 3.6.).

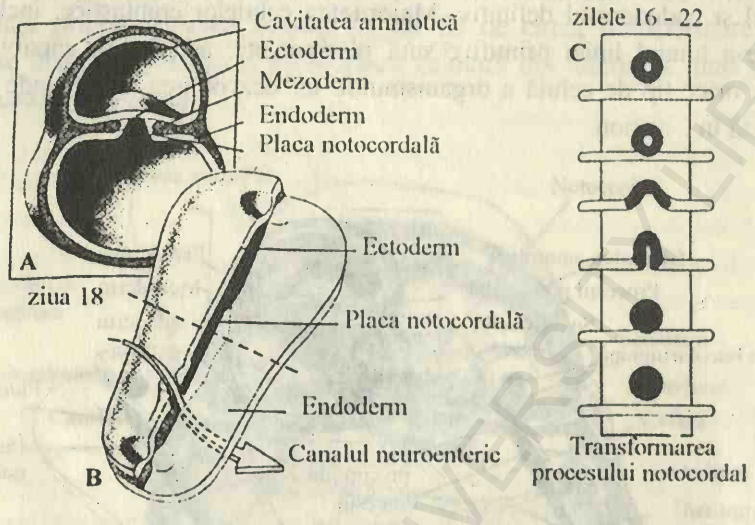

Fig. 3.6. Procesul notocordal cu lumen este transformat în notocord solid între zilele 16 - 22. **A.** şi **B.** - peretele ventral al procesului notocordal a început să fuzioneze cu endodermul pentru a forma placa notocordală. În **B** vedem că acest proces începe în porţiunea caudală a procesului notocordal şi continuă cranial. Se crează un canal temporar = canalul neuroenteric, între cavitatea amniotică şi sacul vitelin. **C.** - stadii prin care procesul notocordal trece în placă notocordală şi apoi în notocord (după LARSEN).

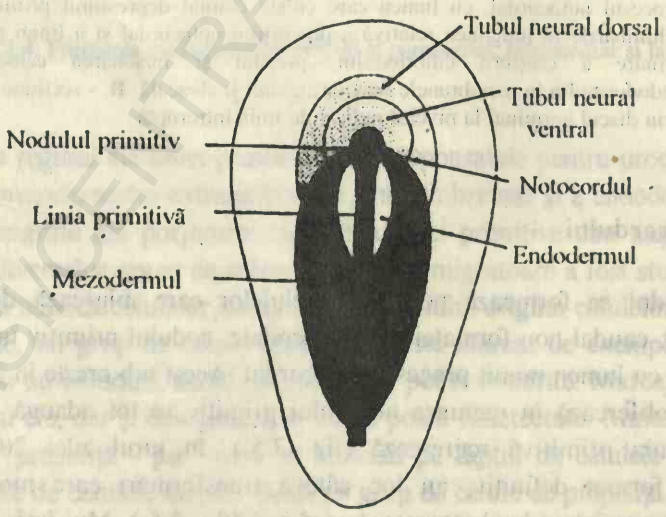

Fig. 3.7. Harta zonelor de dezvoltare a epiblastului unui embrion de pui de găină, prezentând zonele epiblastice care migrează de-a lungul liniei primitive şi formează structurile majore ale discului germinal bilaminar.

Desfacerea mediană ventrală a tubului notocordal transformă procesul notocordal într-o bară aplatizată, medioventrală de mezoderm, numită placa **notocordală** (fig. 3.6.). În zilele 22 - 24 placa notocordală se detaşează complet de endoderm şi se retrage înapoi în spaţiul dintre ectoderm şi endoderm preschimbându-se într-o formaţiune mediană cilindrică plină numită notocord. În cursul acestor procese, câteva celule de origine endodermică pot fi încorporate în notocord. Ulterior, în jurul acestui notocord vor apare rudimentele corpilor vertebrali iniţiali care fuzionează în jurul notocordului, ce va fi inclus în discurile intervertebrale unde va forma nucleul pulpos. Această includere se petrece în viaţa embrionară la făt şi nou-născut. Mai târziu însă, celulele nucleului pulpos de origine notocordală degenerează şi vor fi înlocuite cu celule mezodermice adiacente. Deci, notocordul nu contribuie la formarea elementelor osoase ale coloanei vertebrale. Celulele notocordale care au fost prinse în centrul discului intervertebral vor dispare în cursul dezvoltării. Acest notocord joacă un rol important însă, în inducţia formării corpilor vertebrali. În cazul unui eşec al acţiunilor inductive pot apare diverse anormalităţi de dezvoltare ale coloanei vertebrale.

Membranele bucofaringiene şi cloacale

În săptămâna a patra de dezvoltare, apar două depresiuni mici în ectoderm, una la extremitatea cranială a embrionului, în vecinătatea plăcii precordale, şi alta la extremitatea caudală, în spatele liniei primitive. Ectodermul din aceste arii fuzionează strâns cu endodermul de dedesubt fără interpunere de mezoderm, formându-se astfel o membrană bilaminată. Membrana cranială se numeşte bucofaringiană, iar cea caudală este membrana cloacală. Ele vor deveni mai târziu capetele oarbe ale tubului digestiv. Membrana bucofaringiană va dispare în săptămâna a patra pentru a forma deschiderea spre cavitatea orală, iar membrana cloacală dispare mai târziu în săptămâna a şaptea pentru a forma deschiderea anusului şi a tractului urogenital.

Evoluţia mezodermului paraaxial, intermediar şi lateral

Acest mezoderm se formează pe seama grupelor celulare ce migrează lateral de linia primitivă. Pe măsură ce linia primitivă regresează, celulele mezodermului care au migrat lateral de ea încep să se condenseze în structuri asemănătoare unor bare cilindrice şi unor pături de fiecare parte a notocordului (fig. 3.8.). Aceste procese apar la început în porţiunea cefalică a embrionului şi evoluează caudal din săptămâna a treia continuându-se în săptămâna a patra. Mezodermul situat imediat lateral de notocord formează o pereche de bare cilindrice numite **mezoderm paraaxial**. Altă pereche de bare cilindrice mai puţin pronunţate, situate lateral mezodermului paraaxial alcătuiesc **mezodermul intermediar**.

Ceea ce rămâne din mezodermul lateral formează o pătură sau un cearşaf aplatizat şi se numeşte **lama mezodermică laterală.**

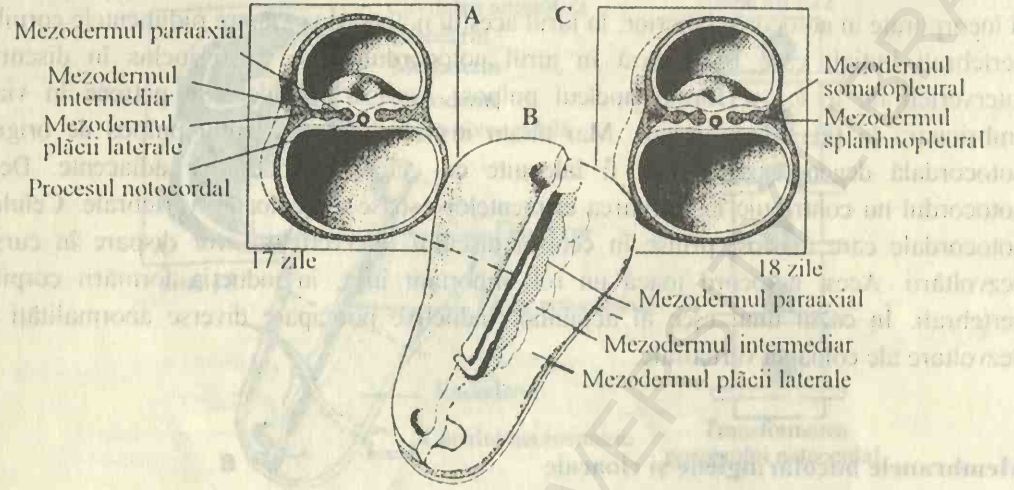

Fig. 3.8. Secţiuni printr-un embrion de 17 zile prezentând diferenţierea mezodermului de fiecare parte a liniei mediane. **A.** - mezodermul se diferenţiază în mezoderm paraaxial, intermediar şi placa mezodermică laterală. **B** - secţiune care prezintă condensările mezodermului paraaxial şi intermediar. **C.** - placa laterală începe să se vacuolizeze pentru a forma rudimentul cavităţii celomice intraembrionare.

Din aceste structuri mezodermice vor lua naştere structurile specifice ale adultului. Astfel, mezodermul paraaxial se va diferenţia în scheletul axial, musculatura voluntară şi o parte din dermul pielii. Mezodermul intermediar va forma sistemul urinar şi o parte a sistemului genital.

Începând din ziua a 17-a, lama mezodermică laterală se împarte în două straturi: un strat ventral care se ataşează endodermului, numit **splanhnopleură** (splanchon = viscer) ce va acoperi organele viscerale derivate din endoderm, şi un strat dorsal, ataşat suprafeţei interioare a peretelui corpului numit **somatopleură** (soma = corp) din care se va forma căptuşeala internă a peretelui corpului, o parte din [illegible] ore şi cea mai mare parte a dermului.

Evoluția mezodermului paraaxial

Odată format (zilele 18 - 19), mezodermul paraaxial se transformă într-o serie de structuri rotunjite ca niște sfere numite somitomere, nu prea bine delimitate și segmentate (fig. 3.8. și 3.9.). Formarea somitomerelor are loc în săptămânile 3 - 4, începând în porțiunea cefalică și continuându-se craniocaudal în regiunea cervicală, toracică, lombară, sacrată și coccigiană (fig. 3.9.).

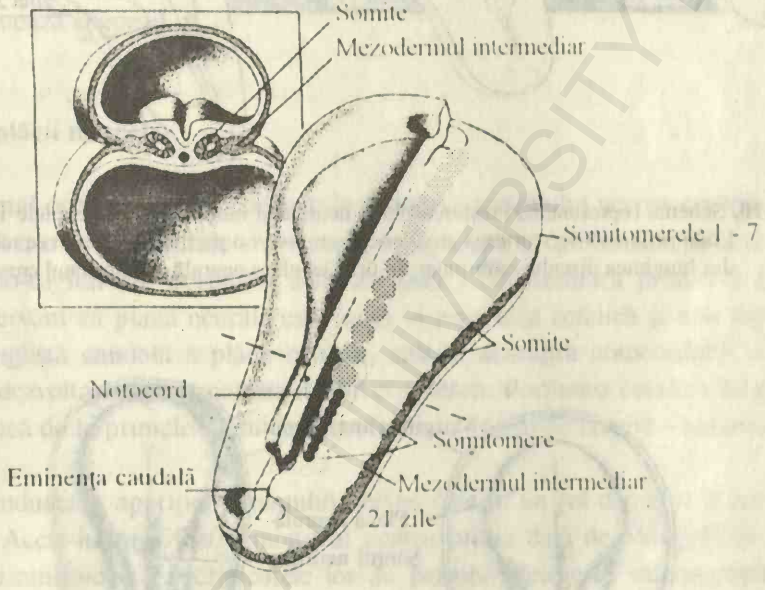

Fig. 3.9. Secțiune printr-un embrion de 21 zile. Porțiunile cranială și caudală s-au organizat în somitomere. Linia punctată indică nivelul secțiunii frontale.

Aceste somitomere se dezvoltă ulterior, formând blocuri de mezoderm segmentat numite somite. Primele șapte perechi de somitomere nu formează somite. Primele somite apar în ziua 20, în regiunea viitoarei baze a craniului, dezvoltate din a 8-a, a 9-a și a 10-a pereche de somitomere. Restul somitelor se formează progresiv, craniocaudal, cam 3 - 7 pe zi, până în ziua 30. La om, se formează aproximativ 42 - 44 de perechi de somite, care sunt situate lateral de notocord începând din regiunea occipitală (baza craniului) până la coada embrionului. Câteva somite caudale dispar, numărul format fiind de aproximativ 37 de perechi.

Aceste somite vor da naștere celei mai mari părți a scheletului axial (coloana vertebrală și partea occipitală a bazei craniului), musculaturii voluntare a gâtului, peretelui corpului și unei părți a dermului gâtului și trunchiului. Organizarea și migrarea somitelor

sunt de o importanță majoră pentru dezvoltarea generală și organizarea segmentară a corpului.

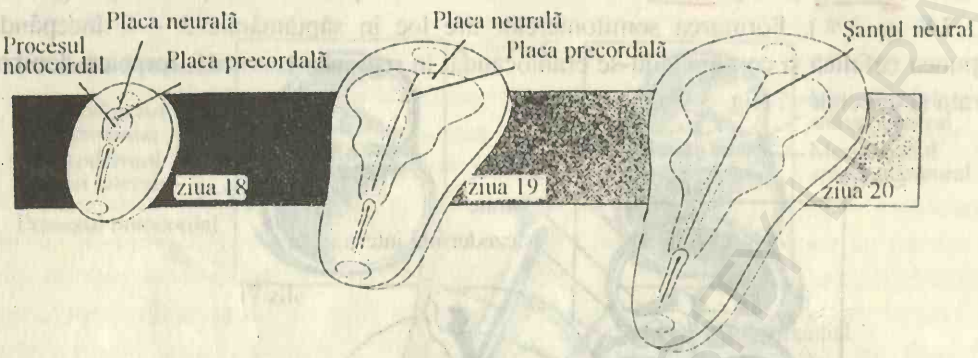

Fig. 3.10. Schemă reprezentând creșterea plăcii neurale și modificările între zilele 18 - 20. Linia primitivă se scurtează și va ocupa progresiv o porțiune din ce în ce mai mică din lungimea discului embrionar, în timp ce placa neurală și embrionul cresc.

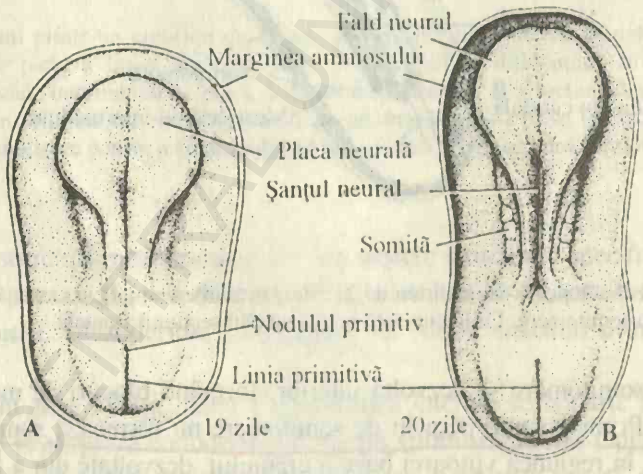

Fig. 3.11. A. - vedere dorsală a unui embrion de 19 zile. Amniosul a fost îndepărtat iar placa neurală este vizibilă. B. - în ziua 20 se observă apariția somitelor, formarea șanțului neural și a faldurilor neurale.

Primele patru perechi de somite contribuie la formarea părții occipitale a craniului, la formarea oaselor din jurul nasului, ochilor și urechii interne, a mușchilor extrinseci ai globului ocular și mușchilor limbii. Următoarele opt perechi de somite se formează în regiunea cervicală prezumtivă; cele mai craniale somite cervicale contribuie la formarea

osului occipital, iar celelalte formează vertebrele cervicale cu mușchii asociați lor și o parte a dermului de la gât. Următoarele 12 perechi (somitele toracice) formează vertebrele toracice, musculatura și oasele peretelui toracic, o parte a dermului toracic și o parte a peretelui abdominal. Grupe de celule ale somitelor cervicale și toracice invadează și mugurii membrelor superioare pentru a forma musculatura lor. Cele cinci somite lombare formează dermul abdominal, mușchii abdominali și vertebrele lombare, iar cele cinci somite sacrate formează sacrumul cu dermul și musculatura asociată. Grupe de celule ale somitelor lombare invadează mugurii membrelor inferioare pentru a forma musculatura membrelor inferioare. Cele trei somite coccigiene care rămân după formarea somitelor caudale formează coccisul.

Formarea plăcii neurale

Primul eveniment care conduce la formarea sistemului nervos central este apariția în ziua a 18-a a plăcii neurale - o structură îngroșată a epiblastului situată de-a lungul axului medio-sagital din porțiunea cefalică până la depresiunea primitivă (fig. 3.10. și 3.11.). Observăm că placa neurală este largă în porțiunea cefalică și mai îngustă cranial. Porțiunea îngustă caudală a plăcii neurale, situată deasupra notocordului și flancată de somitele în dezvoltare, va da naștere măduvei spinării. Porțiunea cefalică largă este vizibil împărțită, încă de la primele stadii de dezvoltare, în viitoarele creiere - anterior, mijlociu și posterior.

În inducerea apariției sistemului nervos central un rol deosebit îl are procesul de gastrulație. Acest lucru a fost demonstrat pentru prima dată de Mangold și Spemann pe embrioni de amfibieni. Experimentele lor au permis înțelegerea interacțiunilor inductive care duc la formarea sistemului nervos. Astfel, placa neurală se dezvoltă ca răspuns la substanțele inductoare secretate de structurile mezodermice axiale de dedesubt (placa precordală și porțiunea cefalică a plăcii notocordului). Aceste substanțe difuzează în celulele epiblastice de deasupra în care activează specific gene care determină celulele să se diferențieze într-o placă groasă de celule neuroepiteliale înalte, columnare, pseudostratificate (neuroectodermice). Placa neurală apare mai întâi la terminarea cranială a embrionului și se diferențiază craniocaudal. Ea se va plisa în săptămâna a patra pentru a forma tubul neural - precursorul sistemului nervos central. Buzele laterale ale plăcii neurale (falduriile) dau naștere la o populație extrem de importantă de celule (creasta neurală) care se vor detașa în timpul formării tubului neural și vor migra în embrion pentru a forma o varietate de structuri nervoase.

GASTRULAȚIA ANORMALĂ

În 1961, Duhamel descrie un sindrom pe care l-a numit ***regresie caudală****, caracterizat prin grade diferite de:*

- flexie, inversie și rotație externă a membrelor inferioare;
- anomalii ale vertebrelor lombare și sacrate;
- agenezie a rinichilor și a tractului urinar;
- agenezie a organelor genitale interne cu excepția gonadelor.

În unele cazuri mai grave, deficiențele dezvoltării caudale duc la fuzionarea membrelor inferioare în timpul dezvoltării precoce rezultând o conformație asemănătoare unei sirenomelii. Această constelație de sindroame, care se întinde de la leziuni relativ minore ale vertebrelor coccigiene până la sirenomelie, a fost numită agenezie caudală, agenezie sacrată și displazie caudală. Pot apare și diferite grade de deficit neurologic în special caudale. Etiologia acestei constelații de defecte nu a fost stabilită și de aceea termenul de displazie caudală este cel mai frecvent și mai prudent de folosit. La unele persoane, malformațiile caudale sunt însoțite și de malformații craniale formându-se sindroame asociate craniocaudale numite:

VATER = defecte vertebrale;
= atrezie anală;
= fistulă traheoesofagiană;
= defecte renale;
= anomalii radiale ale antebrațului;
VACTERL + include și anomalii cardiovasculare;
+ defecte ale membrelor (limb).

Varietatea acestor anomalii pare a nu susține ideea că ele se produc datorită unui singur mecanism. Se constată însă că aceste malformații se găsesc foarte frecvent în această asociere și deci, înseamnă că ele sunt legate totuși de același mecanism. Pare de asemenea, puțin probabil ca numărul mare de indivizi afectați de acest spectru de malformații să fie datorat acțiunii independente a agenților teratogeni, deoarece ar trebui să acționeze pe 2 - 3 agenți diferiți, pe diferite organe în timpul perioadelor specifice de sensibilitate maximă. Acest lucru sugerează faptul că aceste malformații sunt legate de defecte ale creșterii și migrării mezode[illegible]ui în săptămâna a treia, deci se datorează gastrulației anormale.

Gastrulația anormală poate determina displazie caudală și anomalii mezodermice asociate.

Structurile mezodermice formate în timpul săptămânilor trei și patru participă la dezvoltarea majorității structurilor implicate în displazia caudală și malformațiile asociate. De exemplu, vertebrele sacrate și coccigiene se formează din structuri numite sclerotoame, care se dezvoltă din somitele sacrate și coccigiene. Mezodermul intermediar se diferențiază în rinichi, ca răspuns la inducția determinată de mugurele ureteral. Anusul imperforat poate rezulta din migrarea incompletă a septului mezodermic, în timp ce fistulele traheo-esofagiene pot fi cauzate de interacțiuni defectuoase între intestinul anterior endodermic și mezoderm. Malformațiile radiale anterioare ale antebrațului rezultă aparent din diferențierea și migrarea anormală a plăcii laterale a mezodermului. Se explică astfel faptul că o deranjare a gastrulației care perturbă migrarea și diferențierea mezodermului poate cauza o serie de defecte asemănătoare celor discutate anterior. Este, de asemenea, explicabil faptul că unele defecte, în special cele asociate cu dezvoltarea intestinului, pot rezulta din creșterea și migrarea anormală a endodermului definitiv în timpul gastrulației.

În etiologia displaziei caudale au fost implicate cauze genetice și de mediu

Un spectru larg de defecte mezodermale caudale, similare cu cele descrise la om, se pot produce la embrionii de pui, injectând insulină în ou în timpul gastrulației. O altă clasă în care gastrulația anormală este implicată este cea care cuprinde defectele în geneza cărora intervine iradierea directă a liniei primitive la embrionii de pui, producând sirenomelie. Rezultatele caracterizărilor genetice și moleculare ale unei serii de șoareci mutanți cu coadă scurtă (descriși în principiile experimentale ale acestui capitol) sugerează că gastrulația anormală este implicată în anomaliile caudale mezodermice.

Dacă gastrulația anormală este socotită răspunzătoare pentru displazia caudală și defectele asociate la om, este clar că spectrul defectelor găsite la un individ depinde de regiunea specifică sau regiunile liniei primitive care sunt deranjate. Asemenea defecte sunt probabil multifactoriale și pot fi cauzate de diferiți factori genetici sau de mediu la diferiți indivizi.

BCU IASI / CENTRAL UNIVERSITY LIBRARY

FUNCȚIA COMPLEXULUI T/t ÎN GASTRULAȚIE

Șoarecii cu coadă scurtă sau fără coadă pot fi modele pentru studiul malformațiilor umane caudale

O serie de șoareci mutanți braurici (cu coadă scurtă) și anurici (fără coadă) au fost descoperiți în perioada anilor 1920 și 1930. În plus față de malformațiile cozii, acești șoareci prezintă un grad de defecte mezodermale și anormalități ale gastrulației, care sunt foarte asemănătoare cu anormalitățile observate în displazia caudală umană. Cercetările genetice sugerează că defectele acestor șoareci sunt analoge cu cele care cauzează displazia caudală și malformațiile asociate la om.

Tehnica de recombinare a ADN-ului a fost utilizată în studiile șoarecilor brahiurici și anurici

Tehnicile de clonare a genelor, dezvoltate după 1970, au făcut posibilă explorarea bazei genetice a proceselor și defectelor de dezvoltare. Utilizând aceste tehnici, cineva poate secvențializa orice genă și deduce secvența de aminoacizi a proteinei produse de genă. Probe specifice de ARN antisens, care se leagă de ARNm transcris, pot arăta când și în ce celule este exprimată gena. Odată izolat produsul genei, anticorpii produși pot fi utilizați pentru a localiza proteina în celulă, ceea ce dă cheia funcționării sale. Analizele genetice și tehnicile de recombinare a ADN-ului fac uneori posibilă verificarea dacă defectele genetice dintr-un model animal mutant sunt aceleași cu defectele care produc o boală umană. Multe dintre aceste tehnici au fost aplicate pentru studiul șoarecilor fără coadă sau cu coadă scurtă cu rezultate care au sugerat că aceste mutații afectează procesul de gastrulație.

Brahiuria și anuria la șoareci sunt cauzate de mutații în loci genetici implicați în gastrulație și dezvoltarea notocordului

Defectele la șoarecii brahiurici și anurici au fost localizate în două arii, numite T și t, pe cromozomul 17. Locusul T este o unitate genetică bine definită, aproape de centromer. În contrast, alelele t par a prezenta mutații în câțiva loci într-o mică regiune a cromozomului 17. Acești loci t par a fi întotdeauna transmiși împreună.

Analizele genetice arată că locii T și t influențează foarte precoce dezvoltarea embrionului, la fel și inducția vertebrelor și tubului neural. Unii embrioni homozigoți pentru alelele dominante T (T/T) nu formează blastociști viabili; cei care se implantează prezintă disrupții în migrarea mezodermului și formarea notocordului și mor precoce în

dezvoltare. Studii histologice arată că mutația T interferă cu gastrulația prin împiedicarea accesului normal al celulelor epiblastice de-a lungul liniei primitive. În contrast cu alelele T, alelele t sunt recesive. Toți homozigoții t/t prezintă aberații similare mutanților T/T și mor precoce în dezvoltare. Heterozigoții T/+ (+ indică alelele normale tip sălbatic) și animalele cu genotip t/+ sunt viabile, dar prezintă defecte de dezvoltare a notocordului, care includ defecte de tipul celor în care notocordul nu se separă de endoderm sau se produce fuzionarea secundară a notocordului cu tubul neural. S-a sugerat că neregulile în gastrulație și în comportarea celulelor mezodermice ale notocordului, prezente la șoarecii cu mutații T și t, sunt cauzate de aderențunea excesiv de strânsă celulă-celulă în epiblast și mezoderm în timpul dezvoltării precoce.

Rezumat

Realizarea hărții genei T și secvențializarea sa au făcut posibilă studierea expresiei și funcției sale

Strategiile de realizare a hărții genelor ADN-ului, numite ADN-walking (mers) și ADN-jumping (sărit), au fost utilizate pentru a arăta cu precizie locusul T pe cromozomul 17 și a determina poziția sa relativă față de alți markeri genetici cunoscuți. Harta de înaltă rezoluție a arătat că defectul în alela mutantă T este o deleție a kilobazelor 160 - 200 și că alela T2j mutantă, similară fenotipic, are o deleție a kilobazelor 80 - 110.

Locusul normal T a fost secvențional și secvența de aminoacizi produsă de genă a fost dedusă. Această proteină nu este asemănătoare altor proteine identificate și secvenționate până acum. Ea nu are regiuni de membrană deschise și, ca urmare, probabil nu este o proteină membranară. Ea nu poartă semnalul peptidic care instruiește celulele să secrete o proteină și, ca urmare, rămâne probabil în celulă. Poate fi, de asemenea, o proteină care stă în nucleu și reglează expresia altor gene.

Expresia locusului T în timpul dezvoltării precoce a fost investigată utilizând tehnica de hibridizare "in situ", în care o probă de ARN antisens radiomarcată este utilizată pentru a detecta și localiza ARNm transcris de la o genă specifică. Aceste studii implică clar proteina locusului T în procesele de gastrulație, de migrare a mezodermului și de formare a notocordului. Gena T este mai întâi exprimată în celulele epiblastice și în mezodermul nou format, imediat adiacent liniei primitive. Cum formarea mezodermului continuă, expresia genei T se reduce în mezodermul paraaxial și lateral, dar rămâne ridicată în mezodermul notocordal. La sfârșitul gastrulației, transcrierile genei T pot fi detectate numai în notocord. În final, ca urmare a formării corpilor vertebrali, transcrierile genei T se găsesc numai în nucleul pulpos al discurilor intervertebrale. Nu se știe exact ce rol joacă proteina genei T în formarea mezodermului, dar expresia acestei gene în linia primitivă și în procesul de gastrulație arată clar cum o mutație în genă poate cauza anormalitățile mezodermice axiale observate la șoareci cu o alelă mutantă T. Similaritățile între defectele șoarecilor mutanți T și t și defectele la om

cu displazie caudală sugerează că acest studiu dă informații folositoare legate de mecanismul de producere a mezodermului la om.

BCU IASI CENTRAL UNIVERSITY LIBRARY

DIFERENȚIEREA SOMITELOR ȘI A SISTEMULUI NERVOS. PERIOADA EMBRIONARĂ

Rezumat:

În săptămâna a patra, cele trei straturi tisulare embrionare formate în cursul săptămânii a treia se vor diferenția pentru a forma elementele primordiale ale majorității sistemelor corpului. În același timp, discul embrionar tridermic suferă procesul de înrulare (delimitare) care va crea forma de bază a corpului.

În acest capitol vom descrie diferențierea structurilor care au apărut de-a lungul axului embrionar în timpul săptămânii a treia - somitele și placa neurală.

Somitele vor continua să se separe pe seama mezodermului paraaxial. Concomitent, începând din regiunea cervicală, somitele se subdivid în trei feluri de elemente primordiale mezodermice: miotoame, dermatoame și sclerotoame. Miotoamele vor da naștere musculaturii segmentare a peretelui antero-lateral și posterior al trunchiului; dermatoamele formează o parte a dermului scalpului, gâtului și trunchiului, iar sclerotoamele vor da naștere la corpii și arcurile vertebrale precum și la o parte a bazei craniului.

În săptămâna a patra are loc procesul de neurulație prin care placa neurală se va înrula și transforma într-un tub neural luminar ce se va înfunda în peretele corpului, tub care va începe să se diferențieze în encefal și măduva spinării. Porțiunea caudală a tubului pare a se forma printr-un proces separat de neurulație secundară incluzând eminența mezodermică caudală. Spre sfârșitul săptămânii a patra, cea mai mare parte a sistemului nervos central devine vizibilă, iar din neuroepiteliul tubului neural se diferențiază neuronii și celulele gliale. Tot ca urmare a procesului de neurulație, din buzele laterale ale faldurilor neurale (crestele neurale) se va detașa o populație specială de celule care va migra dinspre centru spre

diverse locuri periferice ale corpului pentru a forma o largă gamă de structuri și tipuri celulare.

Exceptând câțiva ganglioni nervoși senzoriali cranieni, aproape toți ganglionii sistemului nervos periferic derivă din creasta neurală. Rădăcinile dorsale senzoriale ale acestor ganglioni se concentrează aproape de măduva spinării în concordanță cu somitele. Ganglionii conțin neuroni senzoriali ce conduc informația de la receptorii senzitivi la sistemul nervos central. De-a lungul măduvei spinării se dezvoltă un lanț de ganglioni simpatici paravertebrali; de asemenea, câțiva ganglioni ortosimpatici prevertebrali, situați în asociere cu ramurile aortei abdominale. Acești ganglioni ortosimpatici conțin cel de-al doilea neuron (postganglionar) al căii eferente simpatice, neuroni ce vor primi fibre simpatice centrale preganglionare de la neuronii din măduva toracolombară. În ceea ce privește neuronii periferici ai sistemului nervos vegetativ parasimpatic, aceștia sunt localizați în ganglionii parasimpatici care se dezvoltă în asociere cu nervii viscerali și cranieni. Ei vor primi fibre preganglionare parasimpatice centrale cu originea în creierul mijlociu și posterior (parasimpaticul cranian) și în măduva sacrată (parasimpaticul sacrat).

Celulele provenite din creasta neurală vor da naștere și la numeroase structuri non-neuronale cum ar fi: melanocitele (celulele pigmentare) epidermului, câteva componente ale inimii și cartilajele arcurilor faringiene.

BCU IASI CENTRAL UNIVERSITY LIBRARY

DIFERENȚIEREA SOMITELOR ÎN SCLEROTOAME, MIOTOAME ȘI DERMATOAME

Evoluția sclerotoamelor

La scurt timp după formarea lor, somitele se vor separa în subdiviziuni ce vor da naștere ulterior la componente mezodermice specifice. Astfel, la începutul săptămânii a patra, celulele care formau pereții ventral și medial ai somitelor își pierd organizarea compactă, devenind polimorfe. Aceste grupe de celule sunt cunoscute sub numele de sclerotoame. În fiecare somită nou formată se dezvoltă o cavitate centrală în care se diferențiază un grup de celule centrale; somitele se desfac, iar celulele centrale împreună cu câteva celule adiționale ale peretelui ventro-medial al somitei vor migra spre notocord și tubul neural în dezvoltare. Acest grup de celule alcătuiește sclerotomul; partea sa ventrală înconjură notocordul și formează rudimentul corpului vertebral; partea sa dorsală înconjură tubul neural și formează rudimentul arcului vertebral. Celulele care rămân în partea dorsală a somitei formează dermomiotomul (fig. 4.1.).

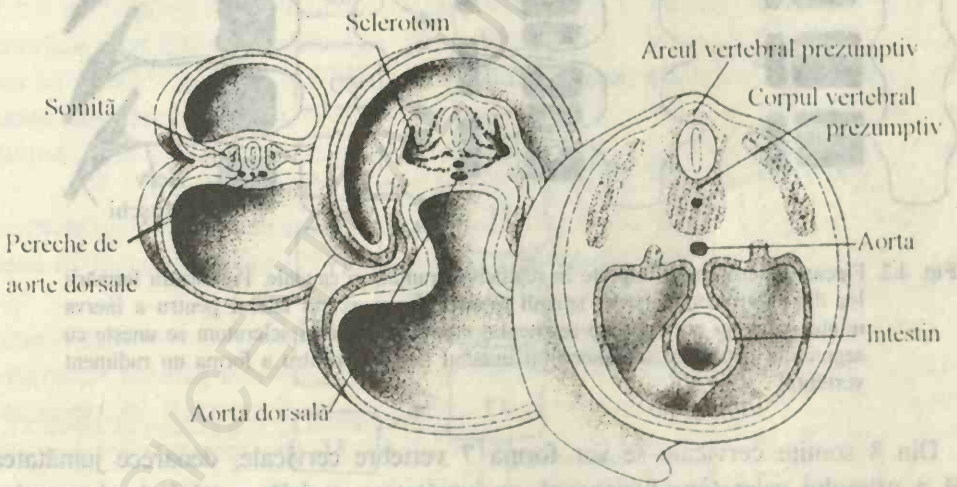

Fig. 4.1. Subdivizarea inițială a mezodermului somitic. Celulele centrale și ventromediale ale somitei, care constituie sclerotomul, migrează spre linia mediană a embrionului. Celulele dorsolaterale ale somitei formează dermatomiotomul.

Prin cercetări experimentale de transplant s-a stabilit că celulele sclerotomiale se diferențiază pentru a forma fie arcul, fie corpul vertebral ca răspuns la inductori specifici.

Astfel, corpii vertebrali se formează ca răspuns la substanțele inductoare produse de notocord, iar arcurile vertebrale la substanțele inductoare produse de tubul neural. (De exemplu, moleculele de condroitin-sulfat, secretate de notocord, sunt inductori puternici ai formării de cartilaj în sclerotom.)

Diferite defecte în inducerea corpilor vertebrali sau ale arcului vertebral pot avea drept rezultat anomalii ale dezvoltării coloanei vertebrale (de exemplu: scolioza severă, spina bifida și anencefalia).

Sclerotoamele formate se dispun segmentar în jurul tubului neural și a notocordului (fig. 4.2.). Aceste sclerotoame dispuse segmentar se vor împărți în două segmente (cranial și caudal); apoi segmentul cranial al unui sclerotom se va uni cu segmentul caudal al sclerotomului de deasupra pentru a forma rudimentele vertebrale. Rezultă deci, că sclerotoamele segmentare, pe măsură ce migrează spre notocord și tubul neural, se desfac în două segmente (jumătate cranial și jumătate caudal) care apoi se recombină pentru a forma rudimentele vertebrale situate intersegmentar.

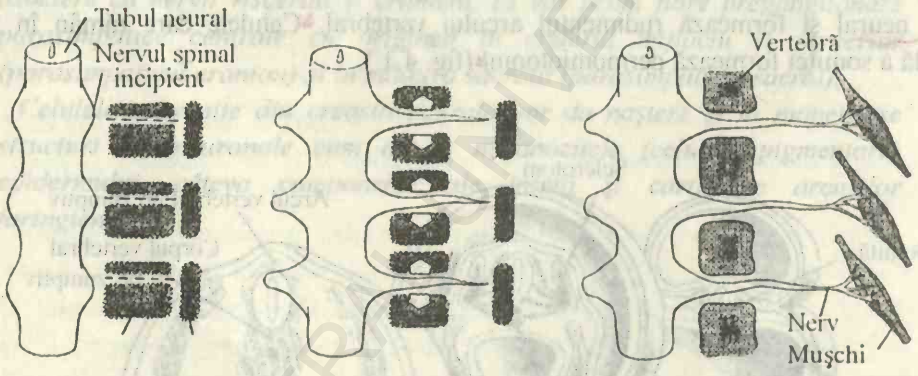

Fig. 4.2. Fiecare sclerotom se împarte în segmente craniale și caudale. Pe măsura formării lor din tubul neural nervii spinali segmentari se extind lateral pentru a inerva miotoamele; în același timp segmentul cranial al fiecărui sclerotom se unește cu segmentul caudal al sclerotomului imediat superior pentru a forma un rudiment vertebral.

Din 8 somite cervicale se vor forma 7 vertebre cervicale, deoarece jumătatea cranială a primului sclerotom fuzionează cu jumătatea caudală a celui de-al patrulea sclerotom occipital și contribuie la formarea bazei crani (fig. 4.3.). Jumătatea caudală a primului sclerotom cervical fuzionează cu jumătatea cranială a celui de-al doilea sclerotom cervical și formează prima vertebră cervicală (atlasul) și așa mai departe în jos.

Astfel, se poate înțelege de ce nervii spinali se vor situa printre vertebre și de ce, deși sunt 7 vertebre cervicale, sunt 8 nervi spinali cervicali. Primul nerv spinal iese între baza craniului și prima vertebră cervicală, iar cel de-al 8-lea nerv spinal iese deasupra

primei vertebre toracice. Începând din acest punct, fiecare nerv spinal va ieşi exact sub vertebra cu acelaşi număr.

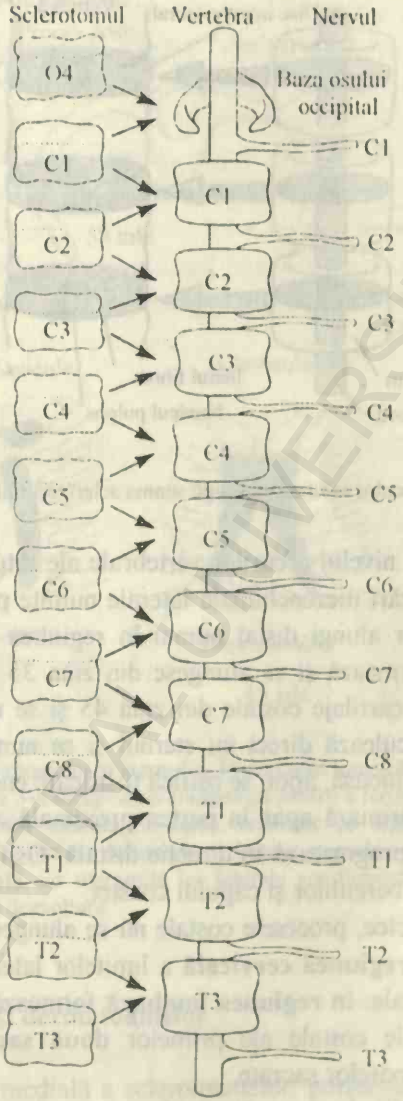

Fig. 4.3. Formarea în regiunea cervicală a celor 7 vertebre cervicale şi a celor 8 perechi de nervi spinali

Discurile intervertebrale se vor forma între corpii vertebrali la nivel segmentar (fig. 4.4.). Miezul discului (nucleul pulpos) este alcătuit din celule de origine notocordală, în timp ce inelul fibros se va dezvolta din celule sclerotomiale migrate din locul de diviziune a sclerotoamelor în cele două jumătăţi (craniale şi caudale). În cursul evoluţiei, celulele

notocordului incluse în nucleul pulpos degenerează, dispar şi vor fi înlocuite cu celule de origine sclerotomială.

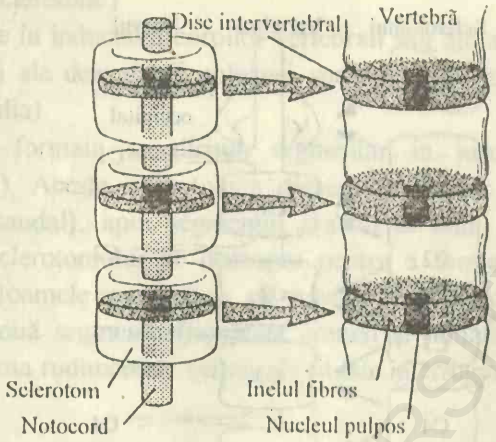

Fig. 4.4. Formarea discului intervertebral pe seama sclerotomului şi notocordului.

În cursul evoluţiei, la nivelul arcurilor vertebrale ale tuturor vertebrelor gâtului şi trunchiului apar mici condensări mezenchimale laterale numite procese costale (fig. 4.5.). Aceste procese costale se vor alungi distal numai în regiunea toracică pentru a forma coastele. Aceste coaste se formează şi se alungesc din ziua 35. Primele 7 coaste se vor conecta ventral la stern prin cartilaje costale din ziua 45 şi se numesc coaste adevărate. Ultimele 5 coaste nu se articulează direct cu sternul şi se numesc coaste false. Iniţial, coastele trec prin faza cartilaginoasă, apoi, se osifică (osificare endocondrală).

Centrii de osificare primară apar în partea proximală a coastei în săptămâna a şasea şi osificarea ulterioară progresează în direcţie distală. Osificarea secundară va avea loc în adolescenţă la nivelul tuberculilor şi capului coastei.

În afara regiunii toracice, procesele costale nu se alungesc şi nu formează coaste. Ele participă la formarea în **regiunea cervicală** a limitelor laterale a găurilor transverse prin care trec arterele vertebrale; în **regiunea lombară** formează procesele transverse ale vertebrelor lombare; procesele costale ale primelor **două sau trei vertebre sacrate** contribuie la dezvoltarea aripioarelor sacrate.

Sternul se formează din două condensări longitu[illegible]le mezenchimale numite bare sternale, ce apar în peretele ventro-lateral (fig. 4.5.). P[illegible]măsura în care coastele craniale iau contact cu barele sternale în săptămâna a şaptea, aceste bare încep să fuzioneze începând din porţiunea cranială spre cea caudală, unde se termină cu formarea procesului xifoidian în săptămâna a noua. Sternul se formează, ca şi coastele, din precursori cartilaginoşi. Barele sternale se osifică într-o succesiune cranio-caudală din luna a 5-a până

la scurt timp după naştere producând oasele definitive ale sternului: manubriul, corpul şi procesul xifoid.

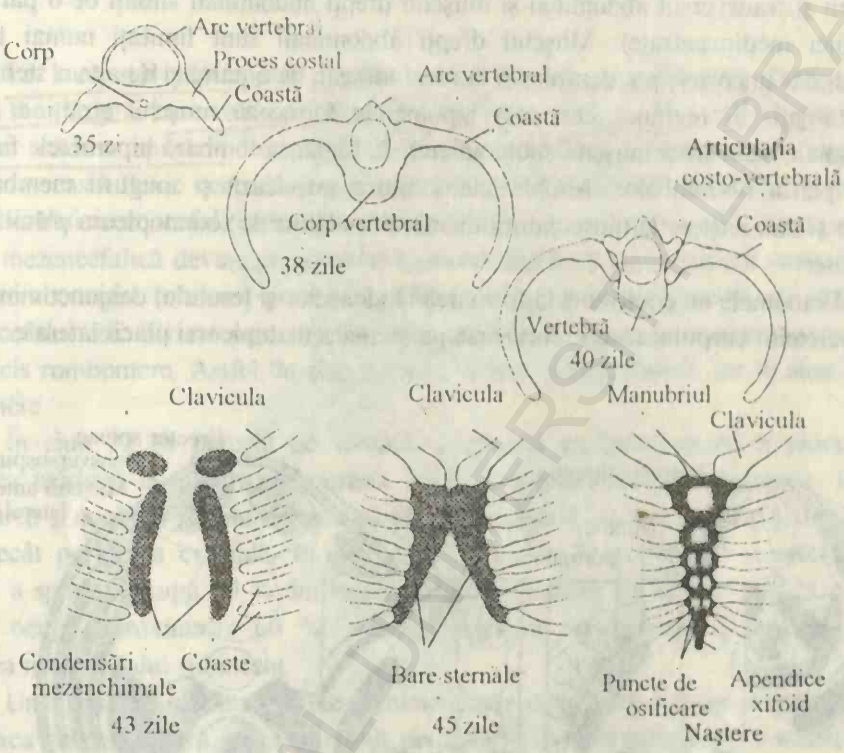

Fig. 4.5. Dezvoltarea coastelor şi sternului. În regiunea toracică apar procese costale, care în săptămâna a 5-a încep să se alungească pentru a forma coastele. În săptămâna a 6-a se formează articulaţiile costo-vertebrale ce separă coastele de vertebre. În săptămâna a 6-a se formează şi barele sternale, care vor fuziona în direcţie craniocaudală, iar marginile lor laterale vor fuziona cu extremităţile distale ale coastelor în dezvoltare.

Evoluţia miotoamelor şi dermatoamelor

După migrarea medială a sclerotoamelor, porţiunea rămasă a somitei se numeşte dermo-miotom. Această porţiune se va separa rapid în două structuri: dermatomul şi miotomul (fig. 4.6.). Dermatoamele contribuie la formarea dermului (ţesutul adipos şi conjunctiv) gâtului şi pereţilor antero-lateral şi posterior ai trunchiului, alături de lama laterală (somatopleura mezodermului lamei laterale).

Miotoamele se diferenţiază în celule miogenice (producătoare de muşchi). Fiecare miotom se divide în două structuri: un epimer dorsal şi un hipomer ventral. Epimerele formează muşchii profunzi ai spatelui (erectorul spinal, transverso-spinoşii). Hipomerele

formează muşchii peretelui antero-lateral al trunchiului (cele trei straturi de muşchi intercostali la nivelul toracelui, cele trei straturi de muşchi largi abdominali: oblic extern, oblic intern şi transversul abdominal şi muşchii drepţi abdominali situaţi de o parte şi de alta a liniei medioventrale). Muşchii drepţi abdominali sunt limitaţi numai la nivel abdominal, dar uneori se pot dezvolta şi la nivel toracal, de o parte şi de alta a sternului ca muşchi sternali. În regiunea cervicală hipomerele formează muşchii striaţi ai gâtului (geniohioidian, scalenii şi muşchii subhioidieni). În regiunea lombară hipomerele formează muşchiul pătrat al lombelor. Mioblastele somitice invadează şi mugurii membrelor în dezvoltare şi dau naştere la musculatura membrelor alături de somatopleura plăcii laterale mezodermice.

Miotoamele nu contribuie la formarea tendoanelor şi ţesutului conjunctiv intern din muşchii peretelui corpului care se formează pe seama somatopleurei plăcii laterale.

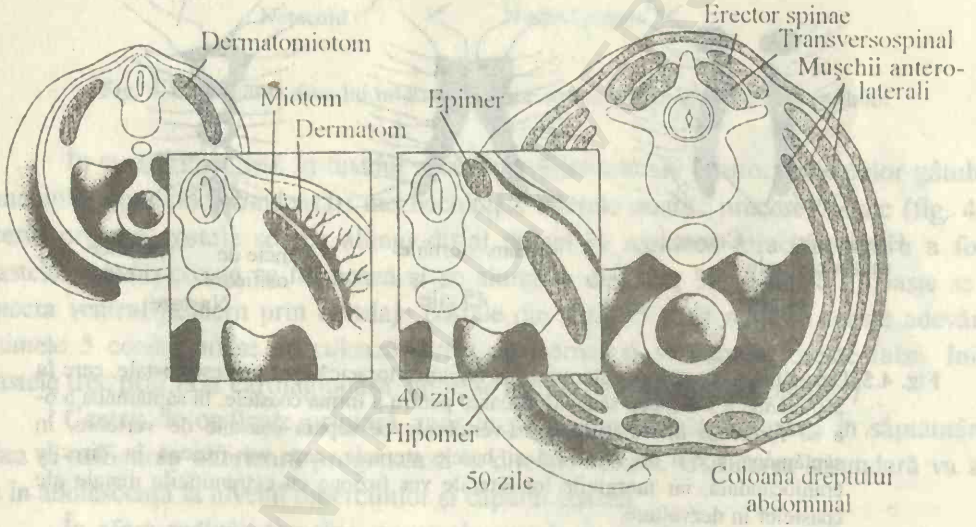

Fig.4.6. Divizarea dermatomiotomului într-un dermatom dorsolateral şi un miotom. Celulele dermatomului migrează spre ectodermul regiunii segmentare corespunzătoare, unde vor contribui la formarea dermului. Fiecare miotom se va divide într-un epimer dorsal şi un hipomer ventral.

DIFERENȚIEREA SISTEMULUI NERVOS

La începutul săptămânii a patra, placa neurală este alcătuită dintr-o porțiune cranială mai lărgită, care va da naștere encefalului, și o porțiune caudală mai îngustă, care va forma măduva spinării. În ziua 22 extremitatea cefalică a embrionului începe flexia ventrală. Această flexie ventrală se numește flexură mezencefalică deoarece ea marchează locul viitorului mezencefal (creierul mijlociu). Porțiunea viitorului creier situată cranial de flexura mezencefalică devine prozencefal (creierul anterior), iar porțiunea caudală flexurii devine rombencefal (creierul posterior). Chiar din acest stadiu primitiv de diferențiere, rombencefalul este divizat prin stricturi abia schițate în segmente numite neuromere sau mai precis rombomere. Astfel, în ziua 22 sunt vizibile 4 rombomere, iar în ziua 26, 7 - 8 rombomere.

În ziua 22 (8 perechi de somite), porțiunea caudală îngustă a plăcii neurale (viitoarea măduvă a spinării) reprezintă 25 % din lungimea plăcii neurale. Odată cu dezvoltarea și evoluția somitelor, această porțiune caudală a plăcii neurale se lungește mai rapid decât porțiunea cranială. În ziua 23 - 24 (12 - 20 perechi de somite), viitoarea măduvă a spinării ocupă 50 % din lungimea plăcii neurale, iar în ziua 26 (25 perechi de somite) ocupă aproximativ 60 %. Această alungire rapidă pare a fi dependentă de alungirea notocordului subiacent.

Unul din cele mai importante evenimente ale săptămânii a patra are loc în ziua 22, când placa neurală suferă procesul numit **neurulație**. Acesta constă într-o transformare a porțiunii craniale a plăcii neurale situată în dreptul primelor cinci perechi de somite, într-un tub neural. Neurulația începe printr-o pliere ventrală de-a lungul liniei mediane a plăcii neurale care duce la formarea unui șanț neural median. Acest șanț pare a se dezvolta ca răspuns la inducția determinată de notocordul învecinat. Cele două falduri neurale (marginile șanțului neural) se rotesc în jurul șanțului neural ca paginile unei cărți care se închide (fig. 4.7.). Faldurile neurale pe măsură ce se rotesc devin concave spre interior, buzele faldurilor se întâlnesc dorsal pentru a forma un tub neural. Datorită fuziunii buzelor faldurilor neurale, marginile opuse ale suprafeței ectodermului se vor întâlni și fuziona. Ectodermul se reface deasupra tubului neural și se separă de el.

La această înrulare a plăcii neurale contribuie și creșterea rapidă a axului embrionar care întinde placa neurală determinând îndoirea sa. La acest proces de neurulație contribuie și creșterea diferențiată a diferitelor regiuni neuroectodermice, modificările în conformația celulelor neuroepiteliale și activitatea elementelor citoscheletice și citomusculare (microtubulii și microfilamentele).

Canalul neural nou format (fig. 4.7.) comunică la fiecare capăt cu cavitatea amniotică prin deschideri largi, numite neuropori, cranial și caudal. Pe măsură ce neurulația progresează, neuroporii devin din ce în ce mai mici; neuroporul cranial se va închide în final în ziua 24, iar cel caudal în ziua 26. Închiderea neuroporului cranial este

bidirecţională, iar închiderea finală apare în zona viitorului creier anterior. Închiderea neuroporului caudal este strict craniocaudală şi se termină la nivelul celui de-al doilea segment sacrat (nivelul somitei 31).

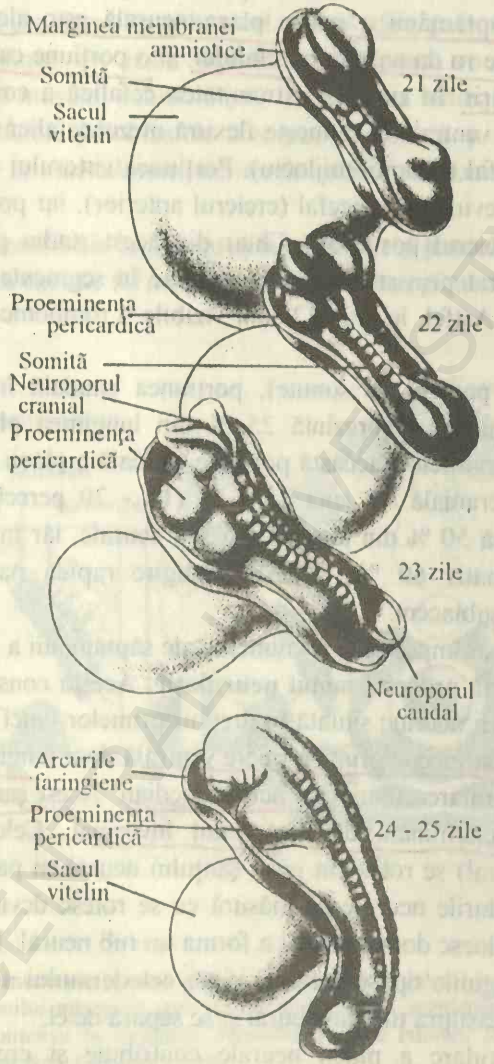

Fig. 4.7. Fuziunea marginilor laterale ale faldurilor neurale începând din regiunea occipitală cervicală în ziua 22; tubul neural creşte în lungime, neuroporii (anterior şi posterior), iniţial deschişi, devin progresiv mai mici; neuroporul cranial se închide în ziua 24, iar cel caudal în ziua 26 (după LARSEN).

BCU IASI / CENTRAL UNIVERSITY LIBRARY

Anomaliile de închidere a tubului neural determină anomalii de dezvoltare a sistemului nervos central asociate cu anomalii ale morfogenezei arcurilor vertebrale (de exemplu spina bifida şi anencefalia).

Tubul neural este, deci, gata format după închiderea neuroporului caudal, în ziua 26 în dreptul perechii 31 de somite.

O ipoteză bazată pe studii experimentale şi pe examinări de embrioni umani susţine că porţiunea caudală a tubului neural (sacrată inferioară şi coccigiană) şi extensiile caudale ale învelişurilor măduvei spinării se formează pe seama eminenţei caudale mezodermice produse prin regresia liniei primitive în ziua 20 (fig. 4.8.). Acest proces, numit **neurulaţie secundară**, începe după transformarea unei mase centrale de ţesut mezodermic al eminenţei caudale într-o coardă neurală plină, care, ulterior, se cavitează de-a lungul axului central. Lumenul nou format fuzionează cu canalul neural. Formarea porţiunii caudale a tubului neural este completă la sfârşitul săptămânii a şasea. Ulterior, prin regresia părţii caudale a tubului neural se vor forma extensiile caudale ale componentelor durale şi piale ale învelişurilor măduvei şi filum-ul terminalis. Eminenţa caudală produce de asemenea şi somitele de la nivelele inferioare ale embrionului.

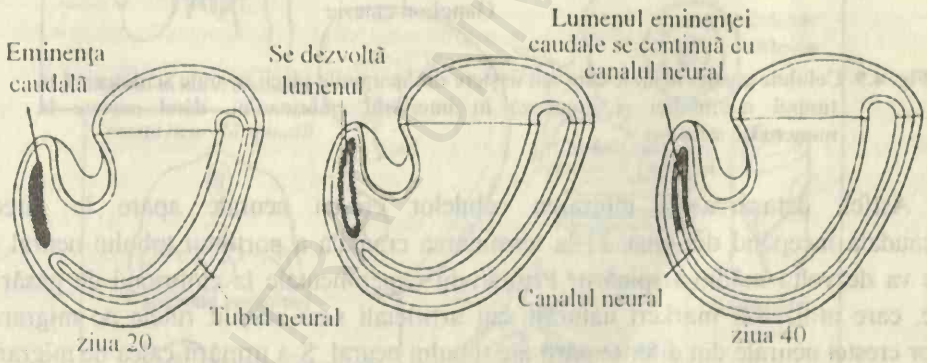

Fig. 4.8. Formarea tubului neural în porţiunea caudală, la nivelul celui de-al doilea segment sacral prin neurulaţie secundară. Mezodermul care a invadat regiunea în timpul gastrulaţiei se condensează într-o structură numită eminenţa caudală, care va dezvolta mai târziu un lumen. La sfârşitul săptămânii a 6-a, această structură fuzionează cu tubul neural.

Crestele neurale conţin o populaţie specială de celule situate de-a lungul marginilor laterale ale faldurilor neurale. În timpul neurulaţiei aceste celule se vor detaşa de pe buzele (marginile) faldurilor neurale şi vor migra în diverse locuri specifice ale corpului unde se vor diferenţia într-o mare varietate de structuri (fig. 4.9. şi 4.10.). Celulele crestei neurale se diferenţiază mai întâi în zona mezencefalică a faldurilor neurale şi apoi în regiunea cranială şi caudală. În porţiunea tubului neural corespunzătoare măduvei spinării, celulele crestei neurale se detaşează pe măsură ce buzele laterale ale tubului fuzionează.

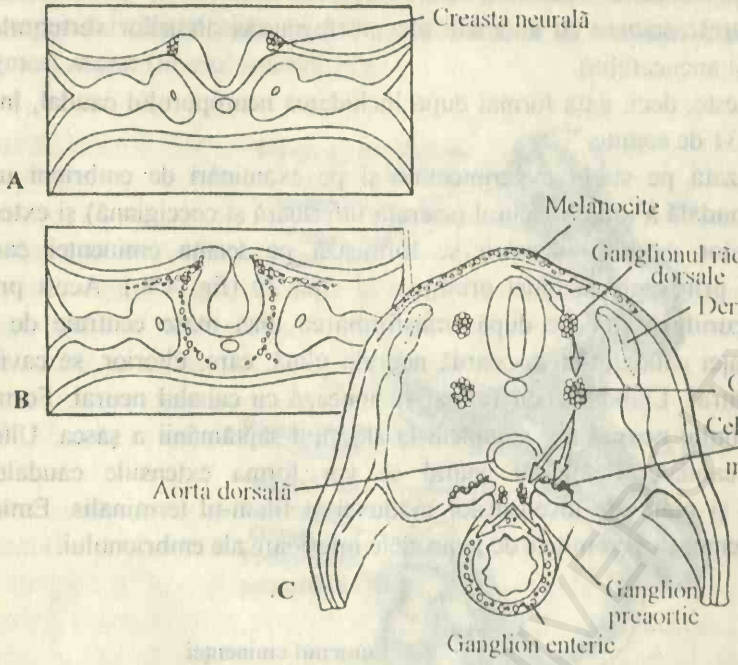

Fig. 4.9. Celulele crestei neurale care iau naştere din marginile plăcii neurale se desprind în timpul neurulaţiei şi migrează în interiorul embrionului, dând naştere la numeroase structuri.

Astfel, detaşarea şi migrarea celulelor crestei neurale apare în direcţie craniocaudală începând din ziua 22 la terminarea cranială a porţiunii tubului neural din care se va dezvolta măduva spinării. Prin studii experimentale la embrionii de păsări şi şoarece, care utilizează markeri naturali sau artificiali s-au stabilit rutele de migrare a celulelor crestei neurale din diferite părţi ale tubului neural. S-a urmărit calea de migrare a celulelor şi originea lor. Se pare că celulele crestei neurale migrează activ fiind ghidate de molecule din matricea extracelulară (de exemplu fibronectina şi glicozaminoglicanii). Studiile pe embrionii umani au furnizat, de asemenea, informaţii asupra migrării şi posibilităţii de dezvoltare a celulelor crestei neurale umane.

1. **Creasta neurală cefalică** dă naştere diverselor structuri ale capului şi gâtului.

Celulele crestei neurale cefalice, detaşate de pe f[illegible]le neurale, se vor deplasa printr-un spaţiu situat imediat sub ectoderm şi în interiorul mezodermului lax sau mezenchimului capului şi gâtului.

Celulele crestei neurale din repliurile mezencefalului şi prozencefalului caudal dau naştere unei varietăţi de ţesuturi:

- ganglionul parasimpatic al nervului cranian III;

- țesutul conjunctiv din jurul ochiului în dezvoltare și al nervului optic, mușchii irisului și ciliari ai globului ocular;

- o parte a mezenchimului capului;

- piamater și arahnoida din regiunea occipitală (duramater apare pe seama mezodermului paraaxial).

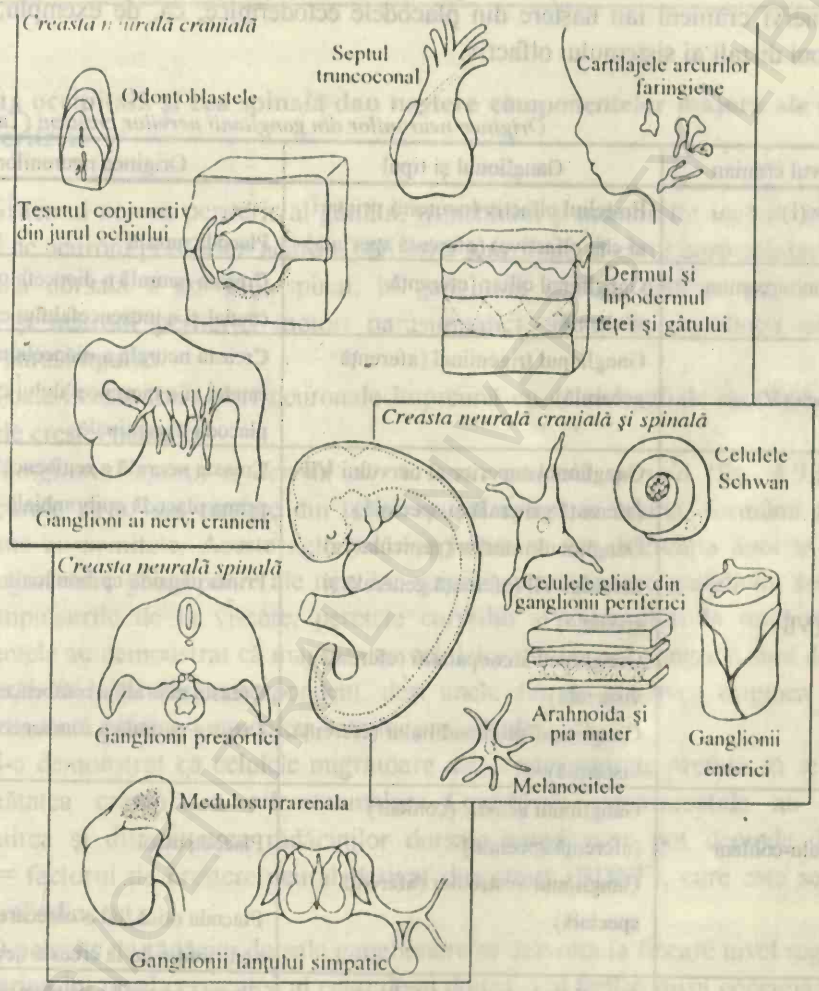

Fig. 4.10. Celulele crestei neurale migrate din regiunea cranială și cea a trunchiului vor da naștere unei varietăți de țesuturi ale embrionului

Celulele crestei neurale din regiunea mezencefalului și rombencefalului dau naștere structurilor arcurilor branhiale (faringiene) în dezvoltare ale capului și gâtului. Aceste structuri includ rudimentele cartilaginoase ale câtorva oase ale nasului, feței, urechii medii și gâtului. Celulele crestei neurale din aceste regiuni mezencefalice și rombencefalice formează dermul, mușchii netezi, țesutul grăsos al feței și gâtului și odontoblastele dinților

în dezvoltare, iar celulele crestei neurale cu originea în porțiunea caudală a rombencefalului pot da naștere celulelor "C" ale tiroidei.

Celulele crestei neurale ale rombencefalului contribuie la formarea câtorva ganglioni ai nervilor cranieni: dau naștere la neuronii și celulele gliale din ganglionii parasimpatici ai nervilor cranieni VII, IX și X și la câțiva neuroni și tuturor celulelor gliale din ganglionii senzoriali din nervii cranieni V, VII, IX și X. Câțiva neuroni senzoriali distali ai acestor nervi cranieni iau naștere din placodele ectodermice, ca, de exemplu, cei mai mulți neuroni distali ai sistemului olfactiv.

Originea neuronilor din ganglionii nervilor cranieni (Tabelul 4.1.)

Nervul cranian	Ganglionul și tipul	Originea neuronilor
Olfactiv (I)	Epiteliul olfactiv (neuronii primari ai căii olfactive) (aferență specială)	Placoda nazală
Oculomotor comun (III)	Ganglionul ciliar (eferență viscerală)	Creasta neurală a diencefalului caudal și a mezencefalului cranial
Trigemen (V)	Ganglionul trigeminal (aferență generală)	Creasta neurală a diencefalului caudal și a mezencefalului cranial; placoda trigeminală
Facial (VII)	Ganglionul superior al nervului VII (aferență generală și specială) Ganglionul inferior (geniculat) al nervului VII (aferență generală și specială) Ganglionul sfenopalatin (eferență viscerală) Ganglionul submandibular (eferență viscerală)	Creasta neurală a rombencefalului; prima placodă epibranhială Prima placodă epibranhială Creasta neurală a rombencefalului Creasta neurală a rombencefalului
Vestibulo-cohlear (VIII)	Ganglionul acustic (cohlear) (aferență specială) Ganglionul vestibular (aferență specială)	Placoda otică Placoda otică, cu o oarecare contribuție de la creasta neurală
Glosofaringian (IX)	Ganglionul superior (aferență generală și specială) Ganglionul inferior (pietros) (aferență generală și specială) Ganglionul otic (eferență viscerală)	Creasta neurală a rombencefalului A doua placodă epibranhială Creasta neurală a rombencefalului

Vag (X)	Ganglionul superior (aferență generală)	Creasta neurală a rombencefalului
	Ganglionul inferior (aferență generală și specială)	Placodele epibranhiale 3 și 4
	Ganglionul vagal parasimpatic (enteric) (eferență viscerală)	Creasta neurală a rombencefalului

2. Creasta occipitală și cea spinală dau naștere componentelor majore ale sistemului nervos periferic

Sistemul nervos periferic al gâtului, trunchiului și membrelor include următoarele trei tipuri de neuroni periferici: neuroni periferici senzoriali, al căror corp celular este situat în rădăcina dorsală a nervului spinal, în ganglionii spinali, neuroni periferici motori simpatici și neuroni periferici motori parasimpatici, situați în ganglionii simpatici și respectiv parasimpatici.

Toate aceste trei tipuri neuronale împreună cu celulele gliale asociate au derivat din celulele crestei neurale.

Ganglionul spinal a derivat din creasta neurală spinală (fig. 4.9.). Celulele crestei neurale ce a luat naștere din tubul neural spinal se adună, formând aglomerări concordante cu somitele. Aceste aglomerări celulare se vor diferenția apoi în rădăcinile dorsale segmentare ganglionare ale nervilor spinali ce adăpostesc ganglionii senzoriali ce conduc impulsurile de la viscere, peretele corpului și extremități la măduva spinării. Experimentele au demonstrat că majoritatea celulelor din fiecare ganglion sunt derivate din tubul neural de la nivelul corespondent, deși unele din ele pot avea originea în creasta neurală adiacentă porțiunii caudale a somitei precedente.

S-a demonstrat că celulele migratoare ale crestei neurale preferă să se deplaseze prin jumătatea cranială a sclerotoamelor. Cercetările experimentale au arătat că supraviețuirea și diferențierea rădăcinilor dorsale ganglionare pot depinde de o mică proteină = factorul de creștere neural derivat din creier (BDNF), care este secretată de tubul neural adiacent.

O pereche de rădăcini dorsale ganglionare se dezvoltă la fiecare nivel segmentar cu excepția primului nivel cervical și al celui de-al doilea și al treilea nivel coccigian (fig. 4.9. și 4.11.). Ca urmare sunt 7 perechi cervicale, 12 toracice, 5 lombare, 5 sacrate și o pereche coccigiană de rădăcini dorsale ganglionare. Prima pereche de rădăcini dorsale cervicale (adiacentă celei de a doua perechi de somite cervicale) apare în ziua 28, iar celelalte se formează în succesiune craniocaudală de-a lungul următoarelor câteva zile.

Neuronii distali (postganglionari) parasimpatici ai viscerelor au derivat din crestele neurale occipito-cervicale şi sacrate

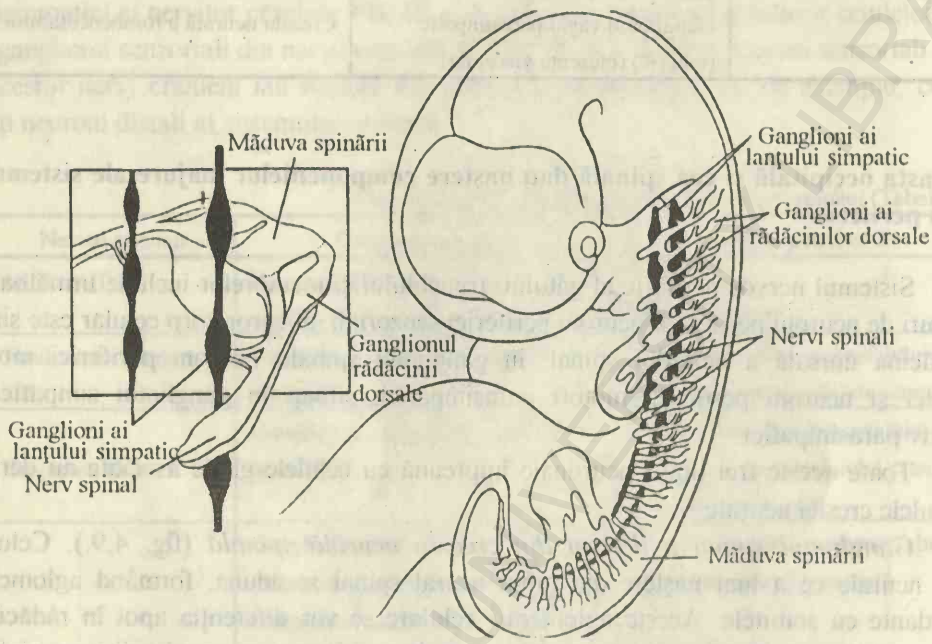

Fig. 4.11. Celulele crestei neurale produc lanţul ganglionar simpatic şi ganglionii rădăcinilor dorsale la aproape fiecare nivel spinal.

Mai mulţi neuroni motori periferici ai sistemului nervos vegetativ parasimpatic autonom, care iau naştere din celulele crestei neurale, vor migra în pereţii viscerelor în dezvoltare (inimă, stomac, vezică urinară). Corpii celulari ai acestor neuroni se găsesc în ganglionii parasimpatici periferici, formând inervaţia motorie parasimpatică a viscerelor respective. Celulele crestei neurale, cu originea în regiunea occipito-cervicală a tubului neural (regiunea vagală), migrează în mezenchimul peretelui intestinal pentru a inerva toate regiunile tubului digestiv, de la esofag la rect. Totuşi, celulele ganglionare parasimpatice din regiunile inferioare ale intestinului au o dublă origine: creasta neurală occipito-cervicală şi creasta neurală sacrată.

Ganglionii parasimpatici periferici din pereţii tubului digestiv şi din anexele sale (numiţi ganglioni enterici) sunt legaţi de sistemul nervos central prin axoni care intră în constituţia nervului vag (X) sau în nervii spinali de la nivelele sacrate S2, S3 şi S4. Sistemul parasimpatic este activ în timpul perioadelor de relaxare şi stimulează organele viscerale să-şi îndeplinească funcţia lor de digestie şi de adăpostire a alimentelor. Neuronii proximali (preganglionari) ai sistemului sunt localizaţi în regiunea craniană şi sacrată a

sistemului nervos central şi de aceea sistemul vegetativ parasimpatic se numeşte **cranio-sacrat**.

Neuronii distali (postganglionari) simpatici sunt localizaţi în lanţurile ganglionare ale sistemului autonom simpatic.

Ganglionii lanţului simpatic sunt legaţi prin fibre preganglionare simpatice de SNC toracolombar.

Câteva celule din creasta neurală a măduvei spinării vor migra spre zone situate ventral rădăcinii dorsale ganglionare formând o serie de condensări ce vor da naştere lanţurilor ganglionare ale sistemului nervos vegetativ simpatic autonom. În regiunile toracice, lombare şi sacrate se formează câte o singură pereche de ganglioni în concordanţă cu fiecare pereche de somite. În regiunea cervicală se dezvoltă un lanţ format numai din trei ganglioni mari, iar în regiunea coccigiană numai unul singur format la primul nivel coccigian. Cercetările experimentale cu markeri celulari utilizând himera "prepeliţă - găină" au arătat că celulele crestei neurale care dau naştere la ganglionii cervicali ai lanţului îşi au originea de-a lungul tubului neural cervical, în timp ce ganglionii toracici, lombari şi sacraţi se formează din celule ale crestei corespunzătoare acestor nivele ale tubului neural. Spre deosebire de rădăcina dorsală ganglionară, lanţul simpatic ganglionar nu depinde de BDNF pentru a supravieţui, dar poate depinde de alţi factori cum ar fi factorul de creştere insulin-like.

Neuronii dezvoltaţi în lanţul ganglionar devin neuroni distali (postganglionari) periferici ai sistemului nervos periferic simpatic. Sistemul nervos vegetativ simpatic asigură inervaţie autonomă la aceleaşi structuri ca şi cel parasimpatic. Exercită şi un control asupra altor funcţii involuntare ca: bătăile inimii, secreţia glandulară şi mişcările intestinale.

Sistemul simpatic este activat în condiţii neprevăzute "de fugă şi luptă", având efecte opuse parasimpaticului. Ca şi sistemul nervos parasimpatic, pe calea sa eferentă sunt prezenţi doi neuroni, viscerele sunt inervate de axoni ai neuronilor postganglionari distali, care, la rândul lor, primesc fibre axonice din neuronii proximali (preganglionari) centrali situaţi în măduva spinării, localizaţi în toate cele 12 nivele toracice şi în primele 3 nivele lombare. Pentru acest motiv sistemul vegetativ simpatic (central şi periferic) se numeşte **toraco-lombar**.

Toţi neuronii simpatici periferici sunt localizaţi în lanţul ganglionar. Ganglionii periferici ai câtorva căi simpatice specializate se dezvoltă din celulele crestei neurale care se aglomerează în apropierea ramurilor importante ale aortei dorsale (fig. 4.9.). O pereche din aceşti ganglioni prevertebrali sau preaortici îşi au originea în creasta neurală cervicală şi se formează la nivelul trunchiului celiac. Alţii, mai difuzi, se dezvoltă în asociere cu artera mezenterică superioară, arterele renale şi artera mezenterică inferioară formându-se din celulele crestei neurale toracice şi lombare.

Alte structuri non-neuronale derivate din creasta neurală a măduvei spinării sunt reprezentate de straturile intern şi mijlociu ale meningelui spinal (piamater şi arahnoida), celulele gliale ale ganglionilor derivaţi din creasta neurală spinală (fig. 4.10.). O parte din

aceste celule se pot diferenția în celule Schwann, care formează teaca de mielină a nervilor periferici, în celulele cromafine neurosecretorii ale medulosuprarenalei, în melanocite (celule pigmentare ale pielii) și celule ale valvulelor cardiace.

Diferențierea neuronilor, a celulelor gliale și a celulelor ependimare

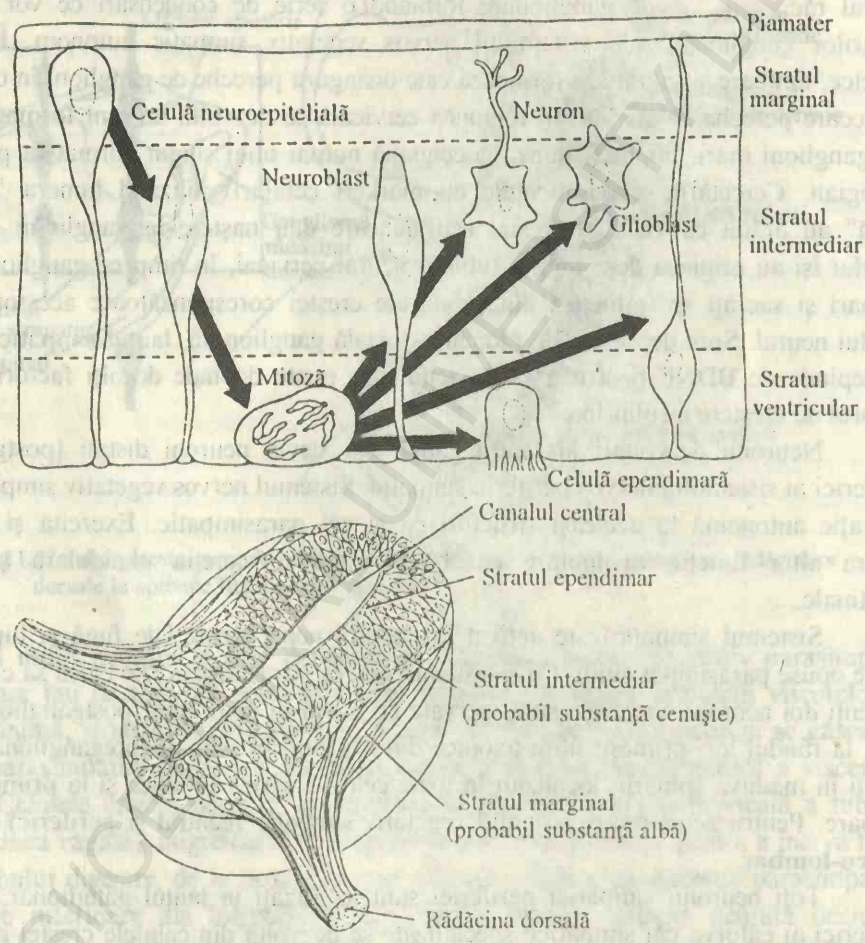

Fig. 4.12. Citodiferențierea tubului neural. Celulele neuroepiteliale din tubul neural se alungesc înainte de mitoză. Primul val de mitoză și diferențiere formează neuroblastele, care vor deveni neuroni SNC. Pe măsură ce se formează neuronii, tubul neural se stratifică în 3 straturi: intern (ventricular), mijlociu (ce conține corpii neuronilor) și extern (marginal - cu fibre nervoase). Următoarele valuri de mitoză și diferențiere produc glioblastele , ce formează câteva tipuri de celule de susținere ale SNC.

Citodiferențierea tubului neural începe în regiunea rombencefalică imediat după fuziunea faldurilor neurale occipito-cervicale și continuă cranial și caudal pe măsura formării și creșterii tubului neural. Prin proliferarea stratului de celule neuro-epiteliale din constituția tubului neural, strat numit ventricular se vor diferenția precursorii majorității tipurilor de celule ale viitorului SNC: neuronii, câteva tipuri de celule gliale și ependimare (fig. 4.12.). Primul val de celule produs în stratul ventricular formează neuroblastele, celule precursoare ale neuronilor. Ele migrează spre periferia tubului neural pentru a forma cel de-al doilea strat, numit manta, situat extern stratului ventricular. El conține corpii neuronilor și va forma substanța cenușie a SNC. Prelungirile neuronale care se extind de la manta spre periferie formează cel de-al treilea strat numit marginal care nu conține corpi de neuroni și va deveni substanța albă a SNC.

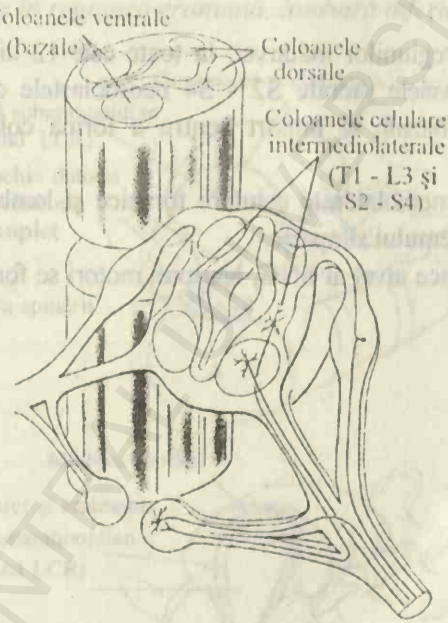

Fig. 4.13. Neuronii din stratul intermediar se organizează în 4 coloane: două ventrale - motorii (bazale) și două dorsale - senzoriale (alare), în tot lungul măduvei și encefalului. Se formează, de asemenea, și coloane intermediolaterale la nivelul T1 - L3 și S2 - S4.

Imediat după ce stratul neuroepitelial încetează producerea de neuroblaste, el începe producerea unui nou tip de celule, numite glioblaste. Aceste celule se vor diferenția într-o varietate de tipuri de celule gliale incluzând astrocitele și oligodendrocitele. Celulele gliale vor asigura suportul metabolic și structural al neuronilor. În final, stratul neuroepitelial va diferenția și produce celule ependimare specializate, care mărginesc canalul central al măduvei spinării, precum și ventriculii cerebrali, celule responsabile de

producerea şi resorbţia lichidului cefalo-rahidian (LCR), lichid sub presiune ce asigură un înveliş intern fluid care va proteja şi susţine SNC.

Începând cu sfârşitul săptămânii a patra, neuroblastele din stratul de manta al măduvei spinării se vor grupa în patru coloane ce se întind de-a lungul măduvei: o pereche de coloane dorsale sau alare şi o pereche de coloane ventrale sau bazale (fig. 4.13.). Lateral, coloanele alare şi bazale sunt separate printr-un şanţ (sulcus limitans). Pereţii anterior şi posterior ai tubului neural sunt subţiri, prezentând o cantitate mică de ţesut neural şi se numesc: placa de duşumea (planşeu) şi placa de acoperiş (plafon). Celulele coloanelor ventrale devin neuroni motori somatici care vor inerva muşchii striaţi voluntari ai peretelui corpului şi extremităţilor. Celulele coloanei dorsale se vor diferenţia în neuroni de asociaţie, care vor lega neuronii motori ai coloanei ventrale cu procesele (prelungirile) neuronale care se vor extinde în măduvă din neuronii senzoriali ai rădăcinii dorsale ganglionare.

În majoritatea regiunilor măduvei, la toate cele 12 nivele toracice, la primele 3 nivele lombare şi la nivelele sacrate S2 - S4 neuroblastele din aproape toate regiunile dorsale ale coloanelor bazale se împart pentru a forma coloane celulare intermediare distincte (fig. 4.13.).

Coloanele intermediolaterale celulare toracice şi lombare conţin neuronii motori autonomi centrali ai sistemului simpatic.

În general, la orice nivel al SNC, neuronii motori se formează înaintea elementelor senzoriale.

BCU IAŞI/CENTRAL UNIVERSITY LIBRARY

MALFORMAȚIILE DE ÎNCHIDERE ALE TUBULUI NEURAL

Aceste malformații își au punctul de plecare în cursul săptămânii a treia de dezvoltare, când are loc formarea tubului neural.

Deficitul de închidere a unei porțiuni a tubului neural numit disrafism spinal va afecta atât diferențierea SNC cât și inducția formării arcurilor vertebrale având drept rezultat apariția malformațiilor. Datorită neînchiderii neuroporului anterior sau posterior pot apare defecte în regiunea craniană, lombară inferioară și sacrată a SNC.

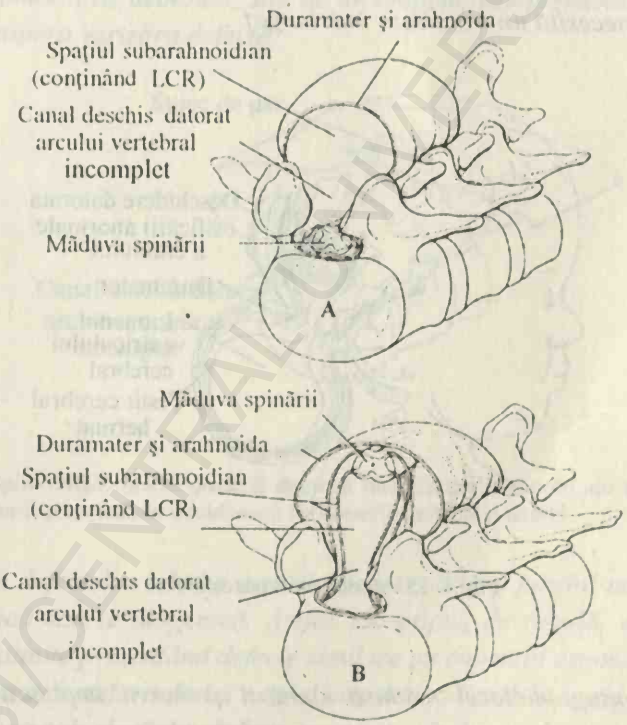

Fig. 4.14. Meningocel (A) și meningomielocel (B)

Neînchiderea tubului neural, afectând inducția arcurilor vertebrale înconjurătoare, acestea nu se dezvoltă și nu fuzionează de-a lungul liniei mediane dorsale. Rezultatul este un canal vertebral deschis numit spina bifida. În unele cazuri de spina bifida conținutul canalului vertebral proemină într-un sac membranar care se continuă cu

pielea înconjurătoare. Sacul membranar poate conține numai o porțiune de meninge, dar, uneori, conține și un segment de substanță nervoasă malformată sau nedezvoltată. Deoarece spina bifida este comună în regiunea lombară inferioară și sacrată superioară sugerează faptul că închiderea neuroporului caudal sau neurulația secundară pot fi implicate în etiologia acestei malformații. Consecințele clinice ale defectului de închidere a tubului neural variază de la forme ușoare la forme letale.

În cazurile ușoare apare ***meningocelul*** *(fig. 4.14.) când în regiunea afectată herniază numai duramaterul și arahnoida. Dacă herniază și țesutul nervos împreună cu meningele și nervii spinali asociați apare* ***meningomielocelul*** *(fig. 4.14.). Dacă malformația apare în regiunea craniană și o porțiune a encefalului și meningele herniază din occiput, ea se numește meningoencefalocel. Dacă herniază o porțiune din encefal, meningele și o cisternă ventriculară (fig. 4.15.), malformația se numește* ***meningohidroencefalocel****. Această anomalie poate fi determinată de o închidere defectuoasă a osului occipital. Aceste defecte severe uneori nu sunt letale dar cauzează deficit motor, care necesită un tratament îndelungat.*

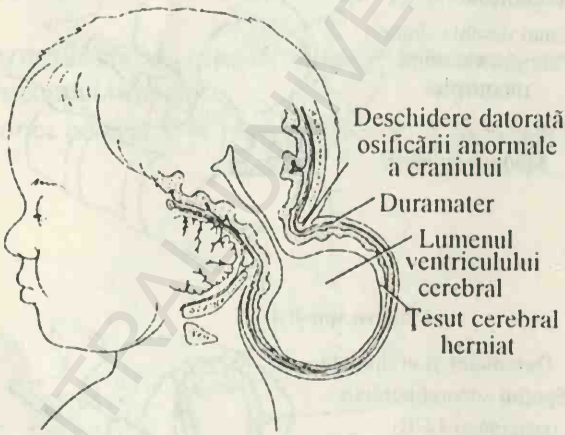

Fig. 4. 15. Meningohidroencefalocel

Într-un meningomielocel măduva spinării și nervii implicați nu se dezvoltă normal având drept rezultat o disfuncție a organelor pelvine și a membrelor inferioare. Întreruperea circulației normale a LCR poate determina o creștere a volumului și presiunii sale - hidrocefalie. Cele mai grave defecte de dezvoltare a tubului neural sunt acelea în care faldurile neurale nu fuzionează, nu se diferențiază și nu se separă de suprafața ectodermului. Lipsa de închidere a întregului tub neural are drept rezultat o anomalie numită ***cranio-rahischizis total****. Ea a fost identificată numai la embrionii puțin dezvoltați care au suferit un avort spontan. Dacă defectul include numai tubul neural*

cranial, defectul se numeşte ***anencefalie*** *sau* ***cranio-rahischizis****. Embrionii anencefali pot supraviețui până la termen, dar mor invariabil la câteva ore sau zile după naştere. Dacă defectul include numai tubul neural caudal, acesta se numeşte* ***rahischizis*** *sau* ***mieloschizis****. Acest defect nu este întotdeauna fatal, dar pune probleme clinice foarte dificile.*

Deoarece organele copiilor anencefali sunt adesea normale şi sănătoase, ele ar putea fi utilizate pentru transplante deoarece numărul donatorilor de organe infantile este foarte redus.

Forma cea mai uşoară a spinei bifida este spina bifida ocultă care poate apare în orice loc de-a lungul măduvei spinării, dar este mai frecventă în regiunea lombară inferioară şi sacrată. În această anomalie arcul vertebral al unei singure vertebre nu fuzionează, în timp ce tubul neural din vecinătate se diferențiază normal şi nu herniază din canalul vertebral. Localizarea acestui defect este indicată frecvent printr-un smoc de păr indus de anomalia de dedesubt, sau de un angiom, nev pigmentar sau o depresiune (fig. 4.16.) ce acoperă vertebra defectă.

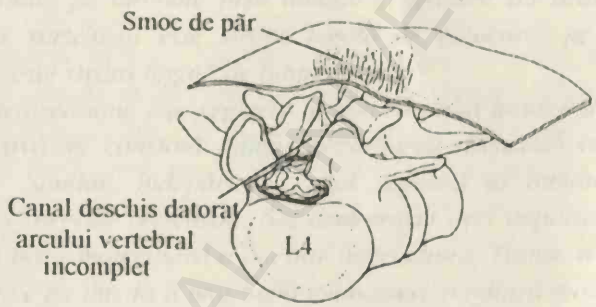

Fig. 4.16. Spina bifida ocultă poate fi datorată unor anomalii minore ale formării arcului neural şi nu induce întotdeauna malfomații ale tubului neural.

Etiologia defectelor tubului neural este variabilă şi posibil multifactorială, fiind de natură genetică sau teratogenică. Astfel, cariotipul, de regulă, apare normal, deşi unele animale mutante prezentând defecte similare au anomalii cromozomiale.

Frecvența defectelor tubului neural este mai ridicată la unele grupe de populații şi la unele grupe rasiale decât la altele.

Factorii teratogeni (toxine) sau factorii nutritivi pot determina, de asemenea, defecte ale tubului neural. Studiile pe animale de experiență au identificat o serie de factori teratogeni care induc malformații dacă au acționat în timpul perioadei de închidere a tubului neural. Aceşti agenți teratogeni includ: acidul retinoic, insulina, nivele crescute de glucoză plasmatică. Eficacitatea acestor agenți variază semnificativ de la animal la animal, sugerând faptul că aceste efecte sunt influențate de constituția genetică a animalului de experiență.

B.C.U. „M. EMINESCU" IAŞI

Alți factori implicați în inducerea defectelor tubului neural la om ar fi: acidul valproic, diabetul matern, hipertermia.

BCU IASI/CENTRAL UNIVERSITY LIBRARY

MECANISME INDUCTIVE DE DEZVOLTARE

Prin inducție embrionară se înțelege stimularea dezvoltării specifice a unui grup de celule (țesutul indus) de către un grup de celule din apropiere (țesutul inductor). Inducția embrionară este un proces fundamental în dezvoltarea diverselor tipuri de țesuturi.

Inducția exercitată de notocord și tubul neural asupra dezvoltării vertebrelor.

Am văzut că spina bifida este o malformație determinată de un eșec de închidere a tubului neural. Tubul neural nedezvoltat nu este capabil să inducă formarea și fuzionarea arcurilor vertebrale, determinând deci un canal vertebral deschis. Experimentele efectuate pe animale prin ablație și grefare au arătat că dezvoltarea normală a corpilor vertebrali este strâns legată de notocord, pe când dezvoltarea arcurilor vertebrale este strâns legată de tubul neural.

Prin îndepărtarea unui mic segment al notocordului la un animal de experiență, în regiunea respectivă se constată numai dezvoltarea arcurilor vertebrale, nu și a corpilor vertebrali. Similar, îndepărtarea unui segment al tubului neural duce la dezvoltarea numai a corpilor vertebrali. S-a demonstrat deci importanța interacțiunilor inductive, dar nu și baza moleculară a acestor interacțiuni. Totuși, o serie de studii ale altor sisteme inductive au dus la o mai bună cunoaștere a naturii moleculare și celulare a inducției.

În 1924 Hans Spemann și Hilda Mangold au descris unul din cele mai dramatice exemple de inducție embrionară. Ei au arătat că transplantarea blastoporului (omolog nodulului primitiv la om) de la un embrion de broască la altul a stimulat dezvoltarea unui al doilea „ax complet" embrionar. A rezultat astfel o pereche de "gemeni siamezi" embrionari, unul rezultat din gastrulația propriului său blastopor, iar celălalt indus de gastrulația blastoporului implantat. Deoarece blastoporul a avut un asemenea efect global, Spemann l-a numit organizator embrionar. Aceste descoperiri au stimulat cercetările privind descoperirea substanțelor organizatoare sau a moleculelor inductoare, iar în ultimii ani s-au obținut unele rezultate care sugerează mecanismele din jurul acestor procese. De exemplu, a început să se înțeleagă procesul prin care celulele ectodermice induc diferențierea mezodermului.

Rolul factorilor de creștere

Factorii de creștere sunt o familie de molecule semnal legate structural, izolate din organismele din regnul animal, inclusiv de la om. Unii din acești factori de creștere par a fi implicați în interacțiuni inductive. Astfel, factorul de creștere transformator β

(TGF-β) are capacitatea de a stimula transformarea fenotipică a fibroblaștilor cultivați; printre alte efecte specifice, TGF-β este capabil să inducă diferențierea ectodermului de broască cultivat în mezoderm. Acest mezoderm indus în aceste culturi seamănă cu mezodermul natural al speciilor din care s-a recoltat ectodermul inductor.

S-ar părea că embrionii de broască produc o substanță TGF-β-like care participă la inducția mezodermică. S-a demonstrat că o linie celulară amfibiană produce o substanță TGF-β-like numită XTC-MIF, capabilă să inducă diferențierea în mezoderm a ectodermului cultivat. Mai mult , s-a reușit blocarea activității inductive a acestei molecule prin anticorpi fabricați împotriva TGF-β.

La embrionii de broască, diferențierea în mezoderm a ectodermului este indusă de endodermul subiacent, care a derivat din regiunea corticală a ovocitului de broască. A fost identificat în regiunea corticală a ovocitului de broască un mesager ARN care codifică o moleculă TGF-β-like; se pare că acest mesager ARN transcrie cel puțin doi factori de creștere inductori ai mezodermului care sunt exprimați în embrionul broaștei Xenopus în timpul dezvoltării precoce și anume: factorul de creștere fibroblastică (FGF) și o formă specifică de moleculă FGF-β-like, numită activină B. Rolul acesteia în inducția mezodermică s-a demonstrat și în cercetările efectuate pe gene homeobox.

Genele homeobox sunt acele gene care par a fi ținta semnalelor inductive; ele acționează ca un declanșator al activităților genice și biochimice care vor determina diferențierea unor celule într-un tip celular specific. Aceste gene homeobox par a fi implicate în multe interacțiuni inductive. Ambele substanțe TGF-β și XTC-MIF induc expresia unei gene homeobox numită xhox3 în ectodermul de broască intact și cultivat. Această genă este exprimată devreme și temporar în cursul inducției naturale mezodermice la embrionul Xenopus. Mai mult decât atât, diferitele nivele de expresie a acestei gene homeobox pot fi induse de factori de creștere diferiți incluzând: activina B exprimată în blastula de Xenopus (stadiul amfibian ce precede gastrulația); TGF-β și FGF care induc nivele crescute de ARN mesager xhox3 în timp ce XTC-MIF și activina B induc nivele scăzute de ARN mesager xhox3. Mai mult chiar, este posibil ca dezvoltarea axului craniocaudal la Xenopus să fie controlată parțial prin diferențele în nivelul expresiei xhox3; aparent, nivelele scăzute determină creșterea structurilor craniale, iar nivelele crescute creșterea structurilor caudale.

Această posibilitate este susținută de un experiment în care fragmente mici din ectodermul blastulei au fost cultivate cu diferiți factori de creștere și apoi implantate în blastocelul unei blastule a altui Xenopus. Aceste fragmente de ectoderm incubate în prezența activinei B au determinat dezvoltarea unui al doilea ax corporal constând din structuri craniale; în prezența FGF au determinat numai dezvoltarea structurilor caudale. Proteina exprimată prin activarea genei xhox3 declanșează, probabil, diferențierea ectodermului în mezoderm prin activarea altor gene (simultan sau ulterior) care, la nivelul lor, activează genele pentru proteinele mezodermice specifice, cum ar fi, de exemplu, actina. Experimentele pe animale transgenice au arătat că exprimarea genei actinei depinde de producerea unei proteine mici, numită factor transcriptional, care

interactionează cu promotorul genei actinice, stimulând ulterior transcripția genei actinice. Acest factor transcriptional pare a fi produsul unei gene intermediare în cascada de inducție mezodermică.

Cel mai bine înțeles exemplu de inducție embrionară pare a fi, pentru moment, sistemul endo-ectoderm de broască. Deși multe întrebări asupra acestui sistem rămân deocamdată fără răspuns, modelul general de inducție descris poate servi ca ghid pentru noi cercetări ale interactiunilor inductive la om. Faptul că și alte tipuri de gene, incluzând proto-oncogenele (gene care conduc la cancer dacă activitatea lor normală este perturbată), par a fi implicate într-un număr de cascade inductive, sugerează că cercetarea mecanismelor de inducție poate duce la o mai bună înțelegere a rolului jucat de genele umane în bolile congenitale.

BCU IASI CENTRAL UNIVERSITY LIBRARY

BCU IASI/CENTRAL UNIVERSITY LIBRARY

ÎNRULAREA EMBRIONULUI. DEZVOLTAREA PEREȚILOR TRUNCHIULUI. FORMAREA CAVITĂȚILOR CORPULUI ȘI A MEZENTERULUI

Rezumat:

Am văzut că zigotul, organism unicelular constituit după fecundație, suferă procesul de clivaj (segmentare), divizându-se în blastomere. În primele 6 zile, produsul de concepție are o ***nutriție autotrofă****, hrănindu-se din rezervele aduse de ovul. Odată cu creșterea numărului de blastomere, acestea se diferențiază într-un grup de celule mari (macromere), care formează mugurele embrionar, și un grup de celule mici (micromere), care formează trofoblastul cu ajutorul căruia se realizează nidația și nutriția de tip* ***histiotrof****; mai târziu, componenta trofoblastică organizată în sacul corionic va permite trecerea la cel de-al treilea tip de nutriție,* ***hematrofă****, placentară.*

Macromerele mugurelui embrionar se vor dispune în două straturi - ectoblast (epiblast) și endoblast (hipoblast), iar corpul embrionului dobândește forma de disc, aproape circular, bilaminar (săptămâna a doua), fără a se distinge o simetrie bilaterală sau polarizare craniocaudală. De partea ectoblastului se diferențiază celulele amniotice care vor delimita cavitatea amniotică, iar de partea endoblastului, celulele viteline, care delimitează vezicula vitelină.

În săptămâna a treia (gastrularea), într-un punct situat aproximativ în centrul discului epiblastic, se evidențiază o zonă celulară mai activă, care proliferează intens. Celulele ectoblastice care iau naștere migrează spre profunzime și se dispun între epiblast și hipoblast, îmbogățind embrionul cu încă un strat (disc tridermic) mezodermal. Celulele ectodermale care proliferează formează nodulul lui Hensen și linia primitivă. În acest moment se poate vorbi de o ***polarizare craniocaudală*** *(după direcția principală, mai apoi, de migrare a celulelor ectoblastice) și de o simetrie bilaterală, de o parte și de alta a liniei primitive. Celulele mezodermale care migrează*

ocolesc în drumul lor cele două membrane didermice (ecto și endodermale) bucofaringiană și cloacală.

Încă din această perioadă de disc tridermic elipsoidal, cu extremitatea cefalică mai extinsă, se pot deosebi o zonă centrală, axială, viitorul spate al embrionului și o zonă periferică, plicile embrionare: cefalică, caudală și laterale, din care derivă pereții trunchiului. Discul embrionar tridermic este înconjurat la periferia sa de un șanț limitant, marginal, care devine viitorul inel ombilical al adultului.

Zona centrală, axială, este mai activă în ceea ce privește proliferarea celulară, iar zona periferică rămâne relativ fixă. Acest fapt stă la baza închiderii corpului embrionar în etapele următoare.

În săptămâna a patra, embrionul suferă procesul de delimitare, de înrulare embrionară care îl transformă dintr-un disc germinal plat într-o structură tridimensională, caracteristică vertebratelor. Una din principalele forțe responsabile pentru înrularea embrionară este creșterea diferențiată a diferitelor porțiuni ale embrionului. Discul embrionar crește mult în timpul săptămânii a patra, în special în lungime, în timp ce creșterea sacului vitelin stagnează. De când marginea externă a endodermului embrionar este atașată la sacul vitelin, discul în expansiune este forțat să proemine, căpătând o configurație complexă.

În regiunea mezodermului extraembrionar apare celomul, care progresează concentric și în interiorul corpului embrionar. Celomizarea respectă zona axială a embrionului, în timp ce zona periferică va fi clivată în două lame - ectoderm și somatopleură și endoderm și splanhnopleură. În aceste condiții se pot delimita deja plicile embrionare formate din cele două lame; ectomezodermală (somatopleură) și endomezodermală (splanhnopleură) care țin de la șanțul marginal până la fundul de sac celomic, care mărginește circular mezodermul axial.

Din mezodermul axial se formează coarda dorsală (notocordul) întinsă între cele două membrane didermice bucală și cloacală, iar mezodermul paraaxial edifică somitele, placa nefrotomială și, mai lateral, lama mezodermală clivată în somato și splanhnopleură care aparțin plicilor laterale.

În regiunea plicilor cefalică și caudală celulele care migrează formează un mezenchim primar (ectomezenchim). Aceste șuvoaie celulare ce se deplasează ocolesc membranele bucale și cloacale, apoi se reagregă și migrează spre periferie formând somato și splanhnopleura. Celulele mezenchimale care intră în componența plicilor cefalică și caudală migrează spre periferia șanțului limitant (viitorul inel ombilical) și vor edifica în viitor elementele anatomice ale peretelui anterolateral al trunchiului.

Axial, din ectoderm derivă și axul cerebrospinal indus de notocord. Acesta se scufundă sub ectoderm, care se reface la suprafața sa în procesul de neurulație.

Datorită fenomenelor de inducție și a ritmurilor diferite de creștere ale componentelor corpului embrionar, regiunea cefalică și dorsală a embrionului își măresc rapid volumul, în timp ce șanțul limitant rămâne relativ fix. Creșterea rapidă a nevraxului determină o basculare a plicilor cefalică și caudală; creșterea accelerată a mezodermului paraaxial duce la bascularea plicilor laterale. Înrularea începe în regiunile cefalică și laterale ale embrionului în ziua 22 și în regiunea caudală în ziua 23. Ca rezultat al înrulării, marginile cefalice, caudale și laterale ale discului germinal sunt aduse împreună de-a lungul liniei mediane ventrale. Fiecare strat endodermic, mezodermic și ectodermic ale discului embrionar fuzionează cu stratul corespondent de partea opusă; în acest fel embrionul dobândește o formă exterioară cilindrică tridimensională de forma unui pește, caracteristică sfârșitului morfogenezei. În acest moment trunchiul embrionului are o regiune dorsală, două regiuni laterale și una ventrală. Inelul ombilical este încă larg, dar, datorită creșterii accelerate a regiunilor cefalică și dorsală, el apare din ce în ce mai mic. Mezodermul somitic, fragmentat în somite, în sens craniocaudal constituie materialul de bază pentru formarea mezenchimului secundar, ce migrează în pereții laterali ai trunchiului (plicile laterale) pentru a edifica elementele conjunctivo-musculare ale acestor pereți (coaste, mușchii intercostali, oblici abdominali etc).

În procesul de migrare a mezenchimului (primar și secundar) un rol important îl joacă elementele vasculare ce servesc drept elemente directoare ale celulelor mezenchimale în migrare (pentru mezenchimul primar al plicilor craniale și caudale = arterele toracice interne, epigastrice superioare, epigastrice inferioare; pentru mezenchimul secundar ce migrează din somite în somatopleura plicilor laterale = arterele intercostale și lombare).

Procesul de fuzionare pe linia mediană transformă endodermul embrionar lățit într-un **tub intestinal**. *Inițial, intestinul are două porțiuni (cranială și caudală) terminate în fund de sac, numite intestin anterior și, respectiv, posterior, separate prin viitorul intestin mijlociu, ce rămâne deschis în sacul vitelin. Deoarece marginile laterale ale variatelor straturi ale discului embrionar continuă să se alipească de-a lungul liniei mediane ventrale, intestinul mijlociu este transformat progresiv într-un tub, iar sacul vitelin corespunzător lui este redus la un duct vitelin subțire (fig. 5.1.).*

Când marginile ectodermului fuzionează de-a lungul liniei mediane, spațiul format în jurul plăcii laterale mezodermice este inclus în embrion și

*devine celom intraembrionar. Placa laterală mezodermică dă naştere la membranele seroase care mărginesc celomul - **somatopleura** ce îmbracă suprafaţa internă a peretelui corpului şi **splanhnopleura** care înveleşte tubul intestinal. Porţiunea abdominală a intestinului devine suspendată în celom de o reflectare bistratificată, subţire a splanhnopleurei şi somatopleurei, numită **mezenter dorsal**.*

*În săptămâna a patra are loc, de asemenea, dezvoltarea celor trei septuri (pereţi) care vor subdivide celomul în cavităţile pericardică, pleurale şi peritoneală. Primul sept care apare este **septul transvers**, un derivat mezodermal ce va naşte din mezenchimul primar al plicii cefalice (bloc mezenchimal cardio-hepato-diafragmatic). După ce bascularea plicii cefalice a fost încheiată, acest bloc de mezoderm este transferat de la marginea cranială a discului germinal către o poziţie caudală, poziţia viitorului diafragm. Plica cefalică este formată dintr-un strat superficial (viitorul perete toraco-epigastric) - ectodermosomatopleural şi dintr-un strat profund ce aparţine peretelui ventral al intestinului anterior - endodermosplanhnopleural. Cranial de canalul vitelin se află aria cardiacă, iar mai sus între aceasta şi membrana buco-faringiană arcul mandibular. Caudal de aria cardiacă, între ea şi canalul vitelin se găseşte septul transvers care umple aceste spaţii. Prin fuzionarea diverticulilor cefalici ai celomului intraembrionar apare cavitatea pericardică.*

Septul transvers formează o structură situată ventral care divide parţial celomul într-o cavitate pericardică primitivă toracică şi într-o cavitate peritoneală primitivă abdominală. Pe peretele lateral al cavităţii pericardice primitive apar faldurile pleuro-pericardice care cresc medial, vor fuziona între ele precum şi cu suprafaţa ventrală a mezodermului intestinului anterior, subdivizând cavitatea pericardică primitivă în cavitatea pericardică definitivă şi două cavităţi pleurale. Aceste cavităţi pleurale comunică iniţial cu cavitatea peritoneală prin două canale pericardo-peritoneale situate dorsal septului transvers. De pe peretele dorsal al trunchiului creşte ventral o pereche de membrane pleuroperitoneale care va fuziona cu septul transvers închizând, astfel, canalele pericardo-peritoneale. Acest sept transvers şi membranele pleuro-peritoneale formează cea mai mare parte a viitorului diafragm.

*În ziua 22 intestinul anterior produce o evaginare ventrală numită **diverticulul respirator** sau mugurele pulmonar (plămânul primordial). Pe măsură ce creşte, mugurele pulmonar rămâne învelit de mezodermul splanhnopleural ce va da naştere vaselor plămânului, cartilajului şi ţesutului muscular al bronhiilor.*

Între zilele 26 şi 28, mugurele pulmonar se bifurcă în mugurii bronşici drept şi stâng (primari) care vor crea cei doi plămâni.

În săptămâna a cincea mugurii bronşici primari vor forma trei muguri bronşici secundari la dreapta şi doi muguri bronşici secundari la stânga (schiţele viitorilor lobi pulmonari). Mugurii bronşici împreună cu învelişul lor splanhnopleural continuă să crească şi să se bifurce, umplând gradat cavităţile pleurale. În săptămâna 28, a 16-a generaţie de bronhiole dă naştere bronhiolelor terminale, care se vor divide ulterior în două sau mai multe bronşiole respiratorii. Din săptămâna 36, aceste bronşiole respiratorii dotate cu capilare se numesc saci terminali sau alveole primitive care se vor matura complet deabia la vârsta de 8 ani.

După înrulare, amniosul, întins iniţial până la marginile ectodermului discului germinal, va fi transportat ventral pentru a înconjura întregul embrion având originea în inelul ombilical, înconjurând rădăcinile ductului vitelin şi pedicului de legătură. Amniosul se extinde, umple spaţiul corionic şi fuzionează cu corionul. El înveleşte pedicului de legătură şi sacul vitelin, transformându-l în cordon ombilical.

BCU IAŞI CENTRAL UNIVERSITY LIBRARY

FORMAREA CORPULUI LA VERTEBRATE PRIN FLEXIA CEFALO-CAUDALĂ ŞI LATERALĂ (ÎNRULAREA EMBRIONULUI)

Procesul de înrulare este determinat de creşterea diferenţiată şi restructurarea rapidă a embrionului

La sfârşitul săptămânii a treia embrionul are forma unui disc plat, ovoidal, trilaminar. În cursul săptămânii a patra el creşte rapid, în special în lungime şi suferă un proces de înrulare care generează forma caracteristică a corpului vertebratelor. Deşi au loc câteva remodelări active ale straturilor tisulare, forţa principală responsabilă de înrularea embrionului este creşterea diferenţiată a variatelor structuri embrionare.

În timpul săptămânii a patra discul embrionar şi amniosul cresc rapid, spre deosebire de sacul vitelin care nu creşte aproape deloc. Deoarece sacul vitelin este ataşat marginilor discului embrionar, discul în expansiune poate fi comparat cu o minge tridimensională cu o aproximativă conformaţie cilindrică. Notocordul în dezvoltare, tubul neural şi somitele stabilesc axul dorsal al embrionului, aşa încât cea mai mare parte a înrulării este concentrată la marginea externă, subţire şi flexibilă a discului embrionar. Marginile anterioară, posterioară şi laterale ale discului se înrulează complet în jurul structurilor axiale şi vor da naştere suprafeţei ventrale a corpului. Deoarece embrionul creşte mai rapid în lungime decât în lăţime, aceste plieri sunt mai pronunţate la terminarea cranială şi cefalică a embrionului decât pe margini.

Procesul de înrulare cefalică apare ca un răspuns la creşterea şi flexia plăcii neurale cefalice

La începutul înrulării, faldurile neurale, late şi groase devin mai pronunţate în partea dorsală datorită proliferării şi migrării mezenchimului situat sub viitoarea regiune a capului (mezenchimul este mezodermul embrionar pe seama căruia se va forma ţesutul conjunctiv). Deoarece porţiunea cefalică a axului embrionar depăşeşte sacul vitelin, placa neurală se va flecta la diferite nivele specifice. Din aceste flexuri, prima care apare este flexura cefalică sau mezencefalică, în regiunea viitorului mezencefal. În ziua 22 unghiul dintre prozencefal şi rombencefal este de aproximativ 150 de grade, iar în ziua 23 diminuă la 100 de grade.

În porţiunea cefalică a discului embrionar se conturează o arie subţire, didermică localizată cranial faţă de placa neurală numită membrana buco-faringiană care reprezintă viitoarea gură a embrionului. Cranial faţă de membrana buco-faringiană începe să apară o

a doua structură importantă: aria cardiogenică de forma unei potcoave, arie din care se va forma inima.

Creşterea şi flexia plăcii neurale determină înrularea marginii subţiri craniale, formându-se viitoarea suprafaţă ventrală a feţei, gâtului şi a pieptului. Acest proces mută viitoarea membrană faringiană în regiunea viitoarei guri şi aria cardiogenică către viitorul torace.

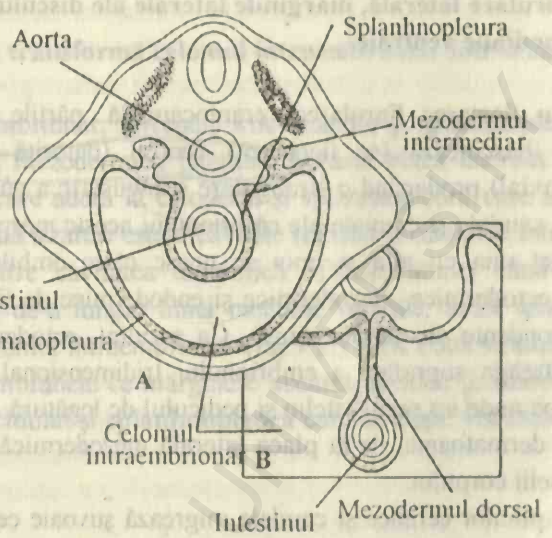

Fig. 5.1. Formarea mezenterului dorsal. Tubul intestinal primitiv este legat de peretele posterior al corpului printr-o bandă largă de mezenchim (A), dar în regiunile inferioare septului transvers această conexiune largă se subţiază pentru a forma un mezenter dorsal membranos, compus din peritoneu reflectat (B).

O a doua structură importantă, care este adusă în viitorul torace prin înrularea cefalică, este septul transvers. Această structură apare în ziua 22 ca o masă îngroşată de mezoderm localizată între aria cardiogenică şi marginea cranială a discului embrionar. Înrularea cefalică transportă această masă mezodermică spre partea ventrală şi caudală, până când o localizează între regiunea cardiogenică şi gâtul sacului vitelin.

Înrularea caudală plasează pedicului de legătură în apropierea sacului vitelin

Începând din ziua 23 începe procesul de înrulare în regiunea caudală a embrionului, pe măsură ce tubul neural se alungeşte rapid, iar somitele depăşesc marginea caudală a sacului vitelin. Datorită relativei rigidităţi a structurilor axiale dorsale, marginea caudală subţire a discului germinal, ce conţine membrana cloacală, se înrulează dedesubt şi devine o parte a suprafeţei caudale ventrale a embrionului.

Când marginea caudală a discului se înrulează sub corp, pedicului de legătură (care conectează porțiunea caudală a discului germinal cu placenta în dezvoltare) va fi transportat cranial până când fuzionează cu gâtul sacului vitelin care a început să se alungească și să se îngusteze (fig.5.1). În rădăcina pedicului de legătură va fi inclusă și alantoida - un diverticul subțire, endodermic al intestinului posterior.

Prin procesul de înrulare laterală, marginile laterale ale discului germinal fuzionează de-a lungul liniei mediane ventrale

Simultan cu flectarea (înrularea) craniocaudală, părțile dreaptă și stângă ale discului embrionar basculează (se flectează) ventral (datorită creșterii accelerate a mezodermului paraaxial) producând o strangulare și îngustare a gâtului sacului vitelin. În porțiunile terminale caudale și craniale ale embrionului aceste margini laterale ale discului germinal iau contact una cu alta și apoi se unesc către ombilic. Când marginile se întâlnesc, straturile ectodermice, mezodermice și endodermice de fiecare parte fuzionează cu straturile corespondente din partea opusă. Ca rezultat, ectodermul discului germinal original acoperă întreaga suprafață a embrionului tridimensional, cu excepția viitoarei regiuni ombilicale, pe unde ies sacul vitelin și pedicului de legătură. Ectodermul, împreună cu contribuții de la dermatoame, de la placa laterală mezodermică și creasta neurală vor duce la edificarea pielii corpului.

În regiunile plicilor cefalice și caudale migrează șuvoaie celulare mezodermice ce formează mezenchimul primar (ectomezenchim); acestea ocolesc membranele cloacală și bucală, după care se reagregă din nou și migrează spre periferie formând somato și splanhnopleura plăcii laterale. Aceste celule mezenchimale din constituția plicilor cefalice și caudale migrează spre periferia șanțului limitant (viitorul inel ombilical) și vor edifica în viitor, elementele anatomice ale peretelui anterior toraco-abdominal supra și subombilical. Este de presupus în aceste condiții că sternul și mușchii drepți abdominali derivă din aceste șuvoaie de mezenchim primar ale plicilor cefalice și caudale. Mezodermul somitic fragmentat în somite constituie materialul de bază pentru formarea **mezenchimului secundar**, care migrează în pereții laterali ai trunchiului (plicile laterale) pentru a edifica componentele conjunctivo-musculare ale acestor pereți (coaste, mușchi intercostali, oblici abdominali etc.).

În migrarea mezenchimului primar și secundar un rol important îl are substratul gelatinos, mai ales vasele formate de timpuriu în săptămânile a doua și a treia, care servesc drept elemente directoare ale celulelor mezenchimale în migrare. Astfel, mezenchimul primar al plicilor cefalice și caudale va migra pentru a forma pereții trunchiului de-a lungul arterelor toracice interne, epigastrice superioare și, respectiv, epigastrice inferioare. Astfel, din acest mezenchim se va diferenția supraombilical sternul și partea aproximativ supraombilicală a drepților abdominali (plica cefalică) precum și partea subombilicală a drepților abdominali (plica caudală). Mezenchimul secundar care migrează din somite în

somatopleura plicilor laterale, migrează de-a lungul arterelor intersegmentare laterale (viitoarele artere intercostale şi lombare). Somitele furnizează mezenchim secundar şi pentru edificarea coloanei vertebrale.

Dacă fuziunea mediană dorsală sau ventrală, care se petrece în morfogeneza componentelor derivate din mezenchim, nu se face, pot apare diverse grade de fisuri mediane ale pereţilor trunchiului.

Înrularea embrionului transformă celomul intraembrionar într-o cavitate închisă

Celomul intraembrionar, seroasele sale (somato şi splanhnopleura) şi mezenterul sunt derivate din placa mezodermică laterală. Această placă laterală se divide în două straturi: somatopleura care aderă la ectoderm şi splanhnopleura care aderă la endoderm. Spaţiul dintre aceste două straturi este o cavitate (cavitatea celomică intraembrionară) care iniţial este deschisă către cavitatea amniotică. Totuşi, atunci când faldurile (plicile) embrionului fuzionează de-a lungul liniei mediane ventrale, acest spaţiu va fi inclus în embrion şi va deveni celomul intraembrionar (fig.5.2.). Cele două straturi ale plăcii laterale mezodermice devin membranele ce mărginesc această cavitate: **somatopleura** mărgineşte interiorul peretelui trunchiului şi **splanhnopleura** care înveleşte viscerele derivate din tubul intestinal.

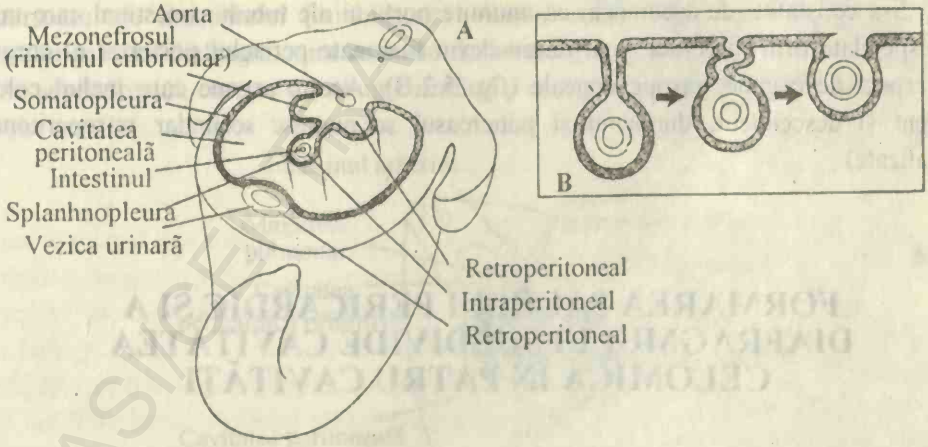

Fig. 5.2. Diferenţa între poziţiile intraperitoneale, retroperitoneale şi secundar retroperitoneale ale viscerelor. A. - Viscerul suspendat în cavitatea peritoneală printr-un mezenter se numeşte intraperitoneal, în timp ce organele incluse în peretele corpului şi acoperite de peritoneu se numesc retroperitoneale. B. - Mezenterul care suspendă câteva organe intraperitoneale se scurtează şi degenerează în aşa fel încât organele fuzionează cu peretele corpului. Aceste organe se numesc secundar retroperitoneale.

Mezenterul dorsal suspendă tubul intestinal abdominal în celom

Odată cu formarea celomului intestinul va fi ataşat peretelui posterior prin mezenchim (fig. 5.2.A). Totuşi, în regiunea viitoarelor viscere abdominale (de la esofagul abdominal până în partea proximală a viitorului rect) mezenchimul se dispersează gradat în timpul săptămânii a patra pentru a forma un mezenter dorsal subţire, bistratificat, care suspendă viscerele abdominale în cavitatea celomică (fig.5.2.B). Deoarece tubul intestinal abdominal şi derivatele sale sunt suspendate în ceea ce va deveni mai târziu cavitatea peritoneală, ele se numesc viscere intraperitoneale. Acest termen este tradiţional dar este incorect: strict nu există nimic în cavitatea peritoneală cu excepţia lichidului seros şi, la femeie, un ovocit ovulat lunar.

Organele retroperitoneale nu sunt suspendate de mezenter

În contrast cu localizarea intraperitoneală a majorităţii intestinului şi a derivatelor sale, câteva din organele viscerale se dezvoltă în peretele corpului şi sunt separate de celom printr-un înveliş seros (fig. 5.2.). Aceste organe se numesc retroperitoneale. Unele viscere pot fi iniţial intraperitoneale, apoi, din diverse motive, devin retroperitoneale prin scurtarea şi degenerarea mezenterului dorsal (ele se parietalizează). Alte viscere sunt de la început retroperitoneale (de exemplu rinichii sunt retroperitoneali şi vezica urinară, care se dezvoltă în peretele anterior al corpului (fig. 5.2.A).

S-a constatat, de asemenea, că anumite porţiuni ale tubului intestinal care iniţial sunt suspendate prin mezenter, mai târziu devin fuzionate peretelui posterior al corpului luând aspect de organe retroperitoneale (fig. 5.2.B). Aceste organe care includ colonul ascendent şi descendent, duodenul şi pancreasul se numesc secundar retroperitoneale (parietalizate).

FORMAREA SACULUI PERICARDIC ŞI A DIAFRAGMULUI SUBDIVIDE CAVITATEA CELOMICĂ ÎN PATRU CAVITĂŢI

Formarea diafragmei anterioare pe seama septului transvers. Septul transvers separă parţial cavitatea toracică de cea abdominală

Septul transvers se mai numeşte diafragmă anterioară dezvoltându-se din mezenchimul cardio-hepato-diafragmatic. El separă parţial cavitatea celomică, într-o porţiune superioară (toracică) şi o porţiune inferioară (abdominală) (fig. 5.3.). Porţiunea superioară conţine inima în dezvoltare şi se numeşte **cavitate pericardică primitivă**, în

timp ce porțiunea inferioară este viitoarea **cavitate peritoneală**. Septul transvers este atașat ventral și lateral peretelui trunchiului; dorsal este atașat mezenchimului ce înconjură intestinul anterior. Cavitatea pericardică primitivă și cavitatea peritoneală comunică prin două deschizături largi, situate dorsolateral septului transvers, numite canalele pericardo-peritoneale.

Septul transvers se dezvoltă pe seama mezodermului cardio-hepato-diafragmatic apărut în săptămâna a doua de dezvoltare și localizat cranial sau rostral de membrana buco-faringiană. În acest mezoderm vor apare tuburile endocardice, care edifică inima. Creșterea tubului neural, apariția somitelor și a celorlalte componente mezodermale determină creșterea craniocaudală și dorsolateroventrală a embrionului. La nivelul șanțului limitant al discului, datorită fixității sale relative, apare fenomenul de basculare a plicilor embrionare și închiderea corpului embrionar. Basculareа plicii cefalice aduce inima și mezenchimul înconjurător într-o poziție situată între capul embrionului și canalul vitelin. Inima edifică proeminența cardiacă situată între proeminența primului arc branhial (mandibular) și ombilic. Mezenchimul înconjurător, din care se formează și septul transvers, atrage după sine și nervii frenici, care iau contact de la început cu acesta. Inima își continuă dezvoltarea și, în scurtă vreme, ca organ contractil activ, manifestă efecte compresive mecanice asupra mezenchimului situat caudal de ea.

În timpul săptămânii a patra și a cincea se produce deplasarea caudală gradată a septului transvers. Marginea sa ventrală va fi fixată în final peretelui anterior al corpului în dreptul vertebrei a 7-a toracică, iar conexiunea dorsală la mezenchimul esofagian se va găsi la nivelul vertebrei T_{12}. În același timp în septul transvers se diferențiază celulele precursoare ale mușchiului (mioblastele). Aceste celule, care vor dezvolta o parte a viitorului mușchi diafragm, sunt inervate de nervii spinali cervicali C_3, C_4 și C_5 ce vor forma nervii frenici, care se vor alungi urmând și ei migrarea caudală a septului transvers.

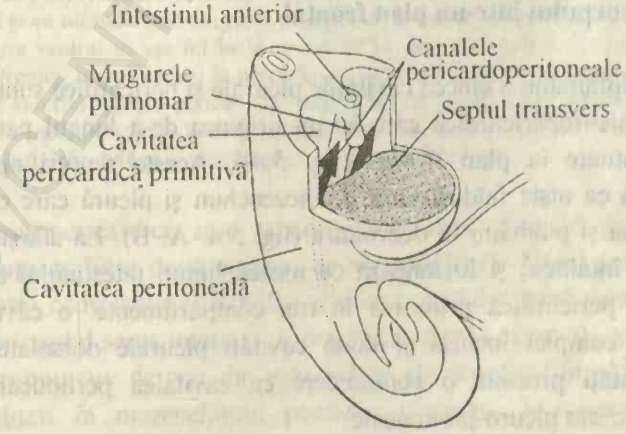

Fig. 5.3. Septul transvers separă parțial cavitatea celomică intraembrionară într-o cavitate pericardică primitivă superioară și o cavitate peritoneală inferioară. Aceste două cavități comunică între ele prin canalele pericardo-peritoneale.

În mezenchimul situat caudal de inimă, cranial de canalul vitelin şi ventral de intestinul anterior pătrunde, în săptămâna a treia de dezvoltare, mugurele endodermal hepatic provenit din evaginarea şi înmugurirea peretelui ventral al intestinului anterior. Astfel, se declanşează dezvoltarea ficatului, organ foarte important în modelarea mecanică a septului transvers şi a diafragmei în general. Septul transvers situat între inimă şi ficat va suferi un proces de laminare, proces ce va fi continuat apoi şi de evoluţia pulmonilor, iar cei doi nervi frenici, dependenţi de septul transvers, cresc în masa acestuia contribuind, prin fenomenul de inducţie nervoasă, la histogeneza acestuia. Ca loc de implantare în septul transvers cei doi nervi frenici ocupă câte un punct situat de o parte şi alta a sinusului venos al tubului cardiac primitiv. Sinusul venos are relaţii strânse cu septul transvers (segmentul posthepatic al venei cave inferioare derivă din capătul terminal al venei viteline drepte care este încorporat în septul transvers). Frenicul drept abordează diafragmul pe flancul drept al venei cave inferioare şi el se găseşte la embrion lateral de sinusul venos, mai precis lateral de vena vitelină dreaptă. Locul de implantare în diafragm al frenicului stâng se găseşte iniţial într-un punct similar cu cel drept (lateral de vena cavă inferioară stângă dacă aceasta ar exista); deplasarea locului de implantare se datorează modificărilor de poziţie şi volum ale inimii care alungeşte, curbează şi modifică punctul de implantare frenică într-o poziţie anterioară.

Septul transvers are o soartă comună cu întreg mezenchimul plicii cefalice; celulele mezenchimului primar ale acestei plici au ca elemente directoare şi conductoare în migrarea lor arterele toracice interne şi ramurile lor care abordează diafragma anterioară pe faţa sa superioară. Teritoriul lor de irigare reprezintă o mărturie mai fidelă asupra originii septului transvers decât nervii frenici.

Sacul pericardic este format de faldurile pleuropericardice care se desprind de pe peretele lateral al corpului într-un plan frontal

În timpul săptămânii a cincea cavităţile pleurale şi pericardice sunt separate una de alta prin faldurile pleuropericardice care îşi au originea de-a lungul pereţilor laterali ai corpului şi sunt situate în plan frontal (fig. 5.4.). Aceste septuri apar la începutul săptămânii a cincea ca nişte falduri largi de mezenchim şi pleură care cresc medial una către alta între inimă şi plămânii în dezvoltare (fig. 5.4. A, B). La sfârşitul săptămânii a cincea, faldurile se întâlnesc şi fuzionează cu mezenchimul intestinului anterior, ceea ce subdivide cavitatea pericardică primitivă în trei compartimente: o cavitate pericardică definitivă ventrală, complet închisă şi două cavităţi pleurale dorsolaterale (fig. 5.4.). Ultimele două cavităţi prezintă o comunicare cu cavitatea peritoneală prin canalele pericardo-peritoneale sau pleuro-peritoneale.

Vârfurile faldurilor pleuropericardice cresc medial unul către altul, în timp ce rădăcinile lor migrează ventral de-a lungul interiorului peretelui corpului către linia mediană ventrală (fig. 5.4. B). Cu timpul, vârfurile faldurilor se întâlnesc şi închid

cavitatea pericardică, iar rădăcinile lor au originea pe linia mediană ventrală. Astfel, spațiul care constituia inițial porțiunea laterală a cavității pericardice primitive este transformat în partea ventrolaterală a cavităților pleurale, dreaptă și stângă.

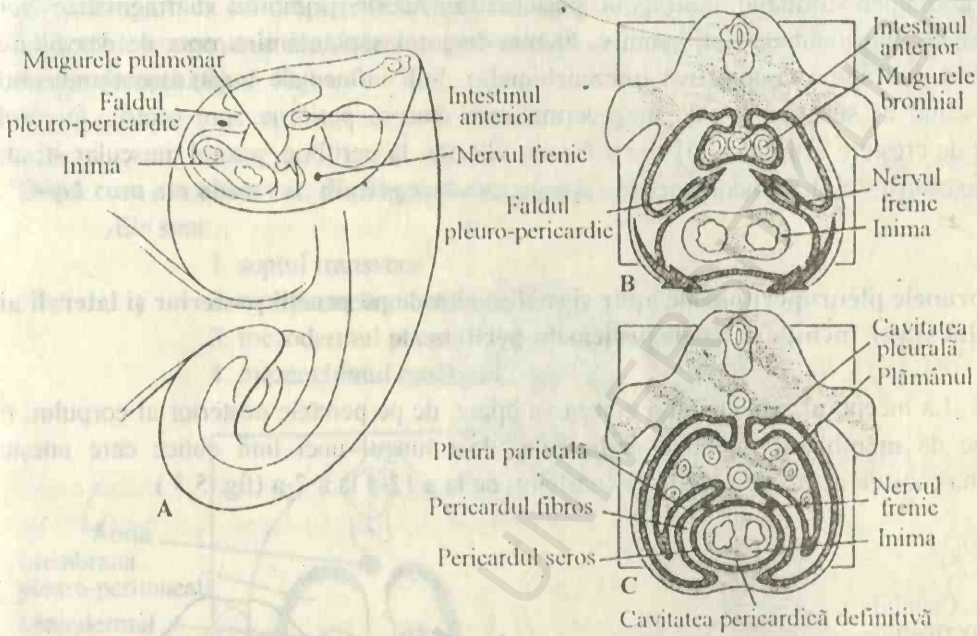

Fig. 5.4. Subdiviziunile cavității pericardice primitive. A. - În timpul săptămânii a 5-a faldurile pleuro-pericardice se desprind de pe părțile laterale ale corpului, sunt situate în plan frontal, se îndreaptă spre linia mediană, unde fuzionează între ele precum și cu mezodermul din jurul esofagului. Totodată, rădăcinile acestor falduri vor migra ventral în așa fel încât se așează pe peretele ventral al corpului. B. - Nervii frenici, inițial incluși în peretele corpului, vor fi deplasați în aceste falduri. C. - Faldurile pleuro-pericardice împreună cu membrana seroasă asociată formează sacul pericardic și transformă cavitatea pericardică primitivă în cavitatea pericardică definitivă și cavitățile pleurale dreaptă și stângă.

Faldurile pleuropericardice sunt tristratificate, fiind formate din mezenchimul peretelui corpului, cuprins între două straturi de somatopleură. Sacul pericardic subțire (definitiv) reține această compoziție tristratificată care constă din două membrane seroase: internă și externă (pericardul seros intern și pleura mediastinală externă), separate printr-o umplutură de țesut conjunctiv derivat din mezenchim (pericardul fibros). Nervii frenici, care inițial erau situați în mezenchimul peretelui corpului, încorporați în faldurile pleuropericardice, vor fi situați la adult de-a lungul pericardului fibros.

Formarea diafragmei posterioare

Se face pe seama mezenchimului somitic şi lateral ale cărui celule migrează de la periferia trunchiului spre centrul său. Acest mezenchim, acoperit de epiteliul celomic, edifică zona plicilor şi membranelor pleuroperitoneale, ale mezenterului posterior periaortic şi periesofagian formând diafragma posterioară. Aceste primordii diafragmatice vor fuziona la embrionul de aproximativ 20 mm în jurul săptămânii a opta de dezvoltare edificând diafragma conjunctivă (mezenchimală). Sub influenţele inductoare (gradientul descrescând al substanţelor de mezodermalizare dinspre periferie spre centru, factorul nervos de creştere al frenicului) se va forma, ulterior, la periferie, ţesutul muscular striat, iar spre centru, ţesut fibroconjunctiv.

Membranele pleuroperitoneale apar şi se dezvoltă de pe pereţii posterior şi laterali ai corpului şi vor închide canalele pericardo-peritoneale

La începutul săptămânii a cincea va apare, de pe peretele posterior al corpului, o pereche de **membrane pleuroperitoneale**, de-a lungul unei linii oblice care uneşte rădăcina coastei a 12-a cu vârfurile coastelor, de la a 12-a la a 7-a (fig. 5.5.).

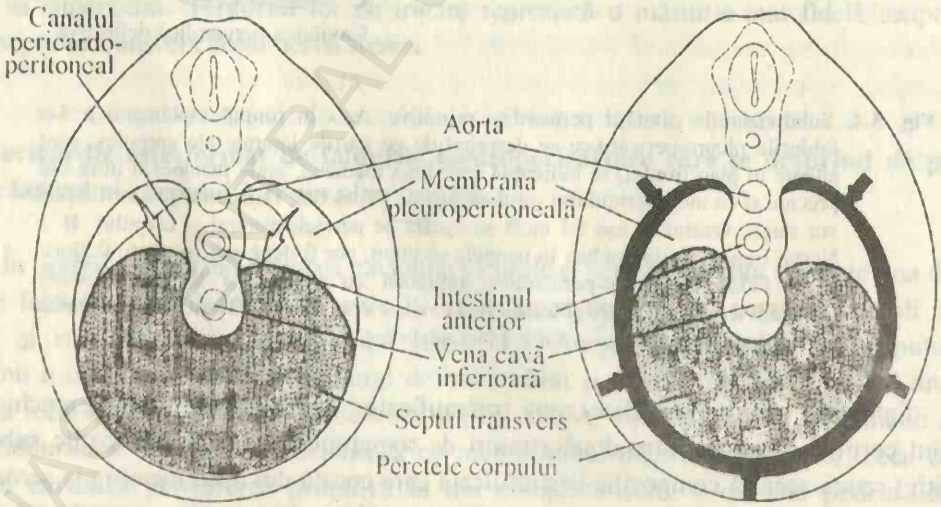

Fig. 5.5. Închiderea canalelor pericardo-peritoneale de către membranele pleuro-peritoneale, membrane orizontale care cresc de pe peretele posterior al corpului pentru a întâlni marginea posterioară a septului transvers. Aceste membrane vor forma partea posterioară a diafragmului şi vor separa complet cavitatea pleurală de cavitatea peritoneală.

Aceste membrane cresc ventral pentru a fuziona cu marginea posterioară a septului transvers închizând astfel canalele pericardo-peritoneale, închidere completă la sfârşitul săptămânii a şaptea. Aceste membrane se numesc pleuroperitoneale deoarece ele nu vin în contact cu septul transvers decât după ce s-a format sacul pericardic; ele separă astfel cavităţile pleurale definitive de cavitatea peritoneală. Canalul pericardo-peritoneal stâng este mai mare ca cel drept şi se închide mai târziu. Această diferenţă poate explica faptul că herniile congenitale ale viscerelor abdominale sunt mai frecvente pe partea stângă decât pe cea dreaptă (fig. 5.11.).

După cum am observat, diafragmul este alcătuit din patru structuri embrionare

Ele sunt:

1. septul transvers;
2. membranele pleuroperitoneale;
3. mezodermul paraaxial al peretelui corpului;
4. mezenchimul esofagian (fig. 5.6.)

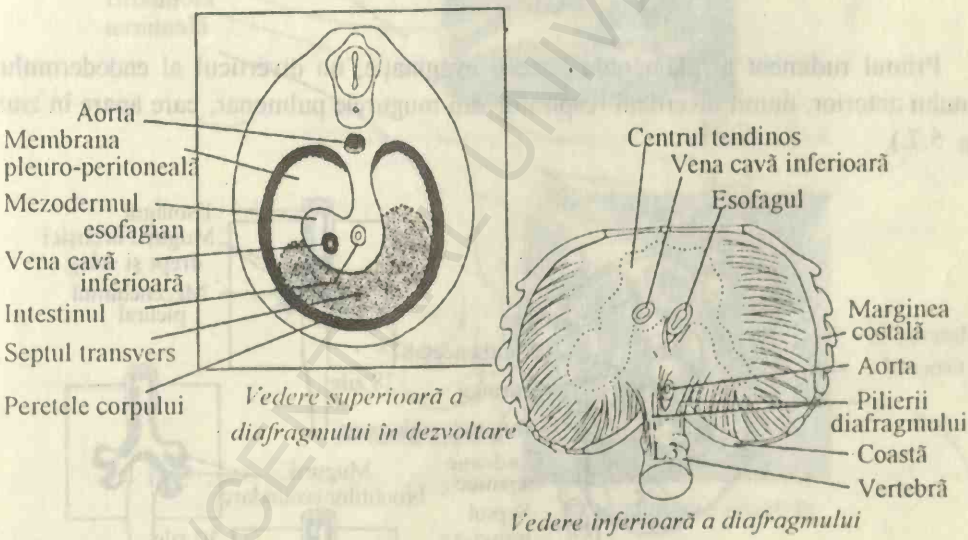

Fig. 5.6. Formarea diafragmului definitiv.

Câteva din mioblastele care ajung la septul transvers pot migra în membranele pleuroperitoneale, împingându-şi ramurile nervilor frenici spre ele deci spre diafragma posterioară. Cea mai mare parte a septului transvers va da naştere la centrul tendinos al diafragmului. Porţiunea din muşchiul diafragm derivată din membranele pleuro-peritoneale este inervată de nervii frenici. Marginea externă a muşchiului diafragm ia naştere totuşi, dintr-un inel paraaxial al peretelui corpului (fig. 5.6.) şi, ca urmare, va fi inervată de nervii

spinali intercostali T_7 - T_{12}. În sfârşit, mezenchimul, situat în vecinătatea intestinului anterior şi ataşat lui de la vertebra L_1 până la vertebra L_3, se va condensa, formând două benzi musculare (pilierii drept şi stâng) care vor avea originea pe coloana vertebrală lombară şi se vor termina pe diafragmul dorsomedial (fig. 5.6.). Pilierul drept îşi are originea pe corpii vertebrali de la L_1 la L_3, iar pilierul stâng pe corpii vertebrali L_1 şi L_2.

În final, se poate trage concluzia că diafragma anterioară (septul transvers) şi cea posterioară derivă din surse mezenchimale diferite, fapt care se reflectă şi în structura histologică a celor două mari componente de origine ale sale. Abordarea diafragmului de către arterele sale şi, parţial, chiar şi teritoriile arteriale ale diafragmului amintesc de cele două mari surse de origine ale sale. Diafragma este musculară şi groasă la periferie şi subţire, conjunctivă în centru datorită modului de interferenţă a substanţelor de mezodermalizare şi neuralizare.

DEZVOLTAREA PLĂMÂNULUI

Primul rudiment al plămânului este o evaginaţie, un diverticul al endodermului intestinului anterior, numit diverticul respirator sau mugurele pulmonar, care apare în ziua 22 (fig. 5.7.).

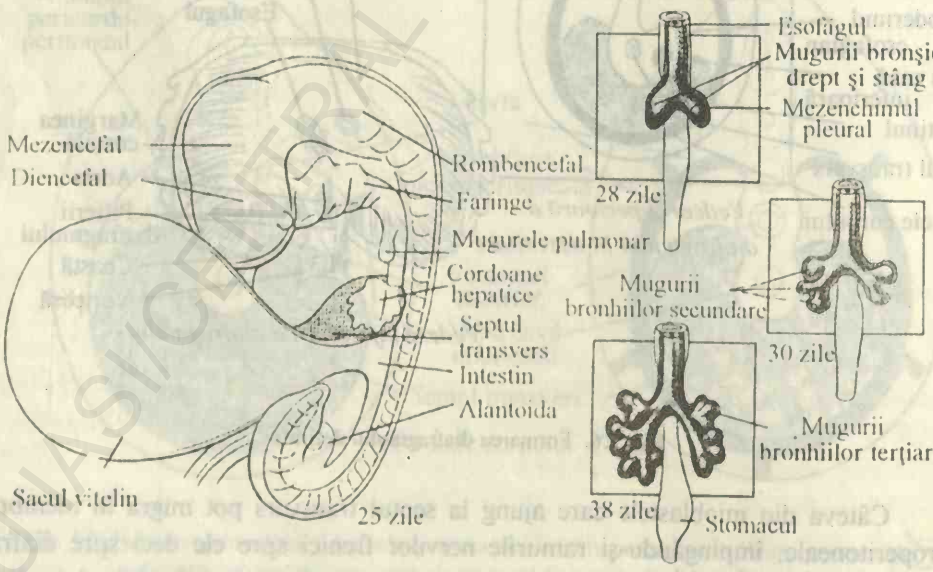

Fig. 5.7. Dezvoltarea mugurelui pulmonar.

Mugurele plămânului creşte ventrocaudal prin mezenchimul ce înconjură intestinul anterior. Între zilele 22 şi 28 el suferă o primă bifurcare care îl împarte în mugurii bronşici drept şi stâng, care reprezintă rudimentele celor doi plămâni. Între săptămânile 5 şi 28 ei se divid până la a 16-a generaţie pentru a da naştere arborelui respirator al pulmonului. În partea proximală a primei bifurcaţii se va forma laringele şi traheea, iar proximal celei de a doua bifurcaţii se vor forma bronhiile primare: dreaptă şi stângă. A treia rundă de ramificaţii ce apar în săptămâna a cincea dă trei muguri bronşici secundari pe partea dreaptă şi doi pe partea stângă, muguri ce vor dezvolta lobii pulmonari. În cursul săptămânii a şasea, a patra rundă de ramificaţii dă 10 bronhii terţiare la dreapta şi 8 la stânga; acestea devin segmentele bronhopulmonare ale plămânului matur.

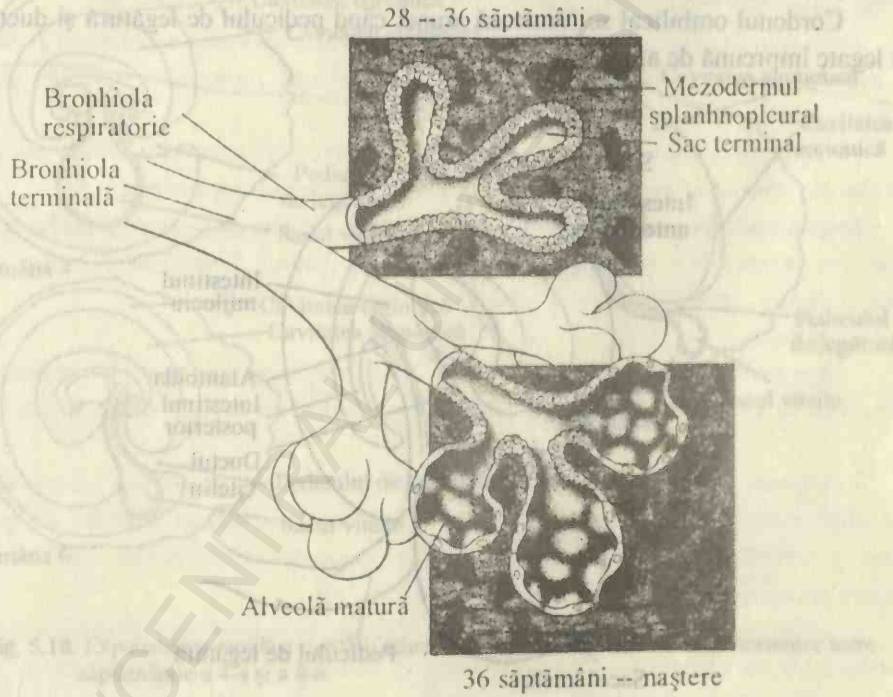

Fig. 5.8. Maturarea ţesutului pulmonar. Schema redă formarea alveolelor pulmonare între săptămânile 28 -- 36 şi maturarea lor între săptămâna 36 şi naştere. Totuşi, numai 5 - 20% din sacii terminali (alveolele) existenţi la vârsta de 8 ani sunt formaţi înainte de naştere.

Din săptămâna a 16-a, după încă 14 runde de ramificări, arborele respirator produce ramuri mici numite bronhiole terminale (fig. 5.8.). Între săptămânile 16 - 28 fiecare bronhiolă terminală se divide în două sau mai multe bronhiole respiratorii şi ţesutul mezodermic care înconjură aceste structuri devine intens vascularizat. Din săptămâna 28 bronhiolele respiratorii produc o generaţie finală de bronhii scurte. Din săptămâna 36

ramurile nou formate ale bronhiolelor terminale sunt înconjurate de o rețea de capilare și se numesc saci terminali (alveole primitive). O respirație limitată este posibilă în acest moment, dar alveolele sunt puține și imature, astfel încât copiii născuți în această perioadă mor adesea prin insuficiență respiratorie. Înainte de naștere se formează în fiecare plămân 20 - 70 de milioane de saci terminali. Ei se vor forma și diferența în progresie craniocaudală înainte și după naștere până la 8 ani; numărul lor total în plămânul matur fiind de 300 - 400 de milioane.

Plămânul este o structură compusă din țesuturi endodermice și mezodermice. Endodermul mugurelui pulmonar va da naștere mucoasei bronșice și celulelor epiteliale ale alveolelor. Vascularizația plămânului și suportul muscular și cartilaginos al bronhiilor sunt derivate din splanhnopleura intestinului anterior care acoperă bronhiile pe măsură ce ele se deplasează dinspre mediastin către spațiul pleural.

Cordonul ombilical se formează atunci când pedicului de legătură și ductul vitelin sunt legate împreună de amniosul în expansiune.

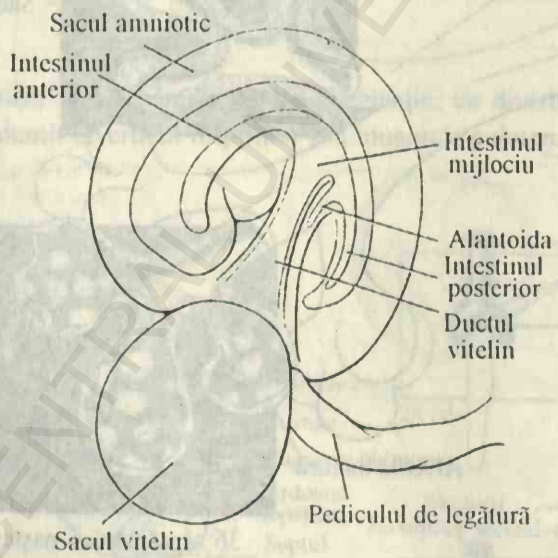

Fig. 5.9. Formarea cordonului ombilical prin unirea pedicului de legătură și a sacului vitelin în timpul înrulării embrionului. Pe măsura creșterii embrionului, membrana amniotică va înconjura treptat și cordonul ombilical.

Pe măsură ce embrionul crește și se înrulează, amniosul se extinde până ce include întregul embrion, cu excepția ariei ombilicale, unde se află pedicului de legătură și sacul vitelin (fig. 5.9.). Între a 6-a și a 8-a săptămână creșterea lichidului amniotic determină mărirea veziculei amniotice care va prelua tot spațiul corionic (fig. 5.10.). Când amniosul ia contact cu corionul, straturile mezodermului extraembrionar ce acoperă cele două

membrane fuzionează. Cavitatea corionică dispare cu excepția câtorva vezicule rudimentare.

Atunci când înrularea embrionului este completă se formează inelul ombilical, iar amniosul înconjură rădăcinile ductului vitelin şi pedicului de legătură. Expansiunea progresivă a amniosului creează un tub de membrană amniotică ce înconjură pedicului de legătură şi ductul vitelin (fig. 5.9. şi 5.10.). Această structură se numeşte acum cordon ombilical. Pe măsură ce cordonul se alungeşte, ductul vitelin se îngustează, iar corpul sacului vitelin (în formă de pară) rămâne în interiorul membranei cordonului ombilical. În mod normal atât sacul vitelin cât şi ductul vitelin dispăr la naştere.

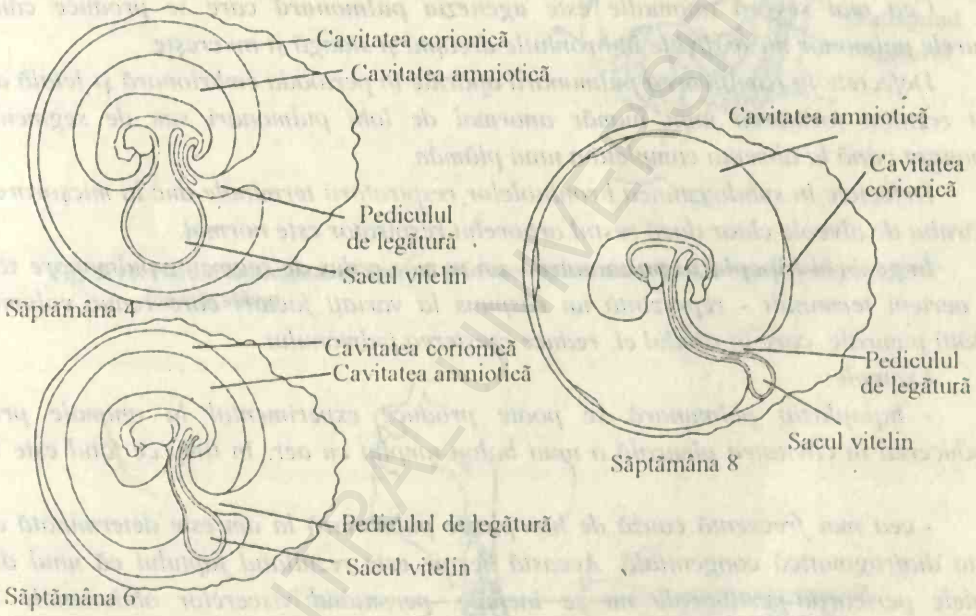

Fig. 5.10. Expansiunea rapidă a cavității amniotice duce la dispariția cavității corionice între săptămânile a 4-a şi a 8-a.

Desigur, principala funcție a cordonului ombilical este asigurarea circulației sanghine între embrion şi placentă. Arterele şi venele ombilicale se dezvoltă în pedicului de legătură pentru a îndeplini această funcție. Amniosul extins crează o cameră spațioasă, foarte uşoară, în care fătul poate creşte şi dezvolta liber. În cazul în care cantitatea de lichid amniotic este mică (oligohidramnios) atunci şi cavitatea amniotică va fi mică, ea perturbând creşterea fetală; în acest caz se poate produce hipoplazie pulmonară sau alte malformații grave.

DEZVOLTAREA ANORMALĂ A PLĂMÂNULUI

Diferențierea anormală a mugurelui pulmonar sau a mugurilor bronșici are ca rezultat malformații pulmonare

Cea mai severă anomalie este ***agenezia pulmonară*** *care se produce când mugurele pulmonar nu se divide în bronhiile dreaptă și stângă și nu crește.*

Defectele în ramificarea pulmonară apărute în perioada embrionară și fetală au drept rezultat formarea unui număr anormal de lobi pulmonari sau de segmente pulmonare până la absența completă a unui plămân.

Defectele în subdiviziunea bronhiolelor respiratorii terminale duc la micșorarea numărului de alveole chiar dacă restul arborelui respirator este normal.

În general ***hipoplazia pulmonară*** *- un număr redus de segmente pulmonare sau saci aerieni terminali - reprezintă un răspuns la variați factori care reduc volumul cavității pleurale, care la rândul ei, reduce creșterea pulmonului.*

Exemple:

- hipoplazia pulmonară se poate produce experimental la animale prin introducerea în cavitatea pleurală a unui balon umplut cu aer, în timp ce fătul este în uter.

- cea mai frecventă cauză de hipoplazie pulmonară la om este determinată de hernia diafragmatică congenitală. Această hernie este rezultatul faptului că unul din canalele pericardo-peritoneale nu se închide, permițând viscerelor abdominale în dezvoltare să hernieze în cavitatea pleurală (fig. 5.11.).

- deficiența de dezvoltare a țesutului muscular a diafragmului prin nediferențierea normală a membranelor pleuroperitoneale în timpul vieții fetale permite organelor abdominale să întindă regiuni anormal de subțiri din diafragm și să eventreze (proemine) în cavitatea pleurală având ca rezultat hipoplazia pulmonară.

- oligohidramniosul poate produce hipoplazie pulmonară, deoarece permite peretelui uterin să comprime toracele fetal. Acest oligohidramnios poate fi determinat la rândul lui de agenezia renală bilaterală (lipsa de formare a rinichilor); se știe că începând din săptămâna a 16-a de gestație o fracțiune importantă a lichidului amniotic este dată de rinichii fetali. Oligohidramniosul poate rezulta și din ruptura prematură a membranelor, el putând fi și indus la animale de experiență prin amniocenteză efectuată în trimestrul al 2-lea de sarcină.

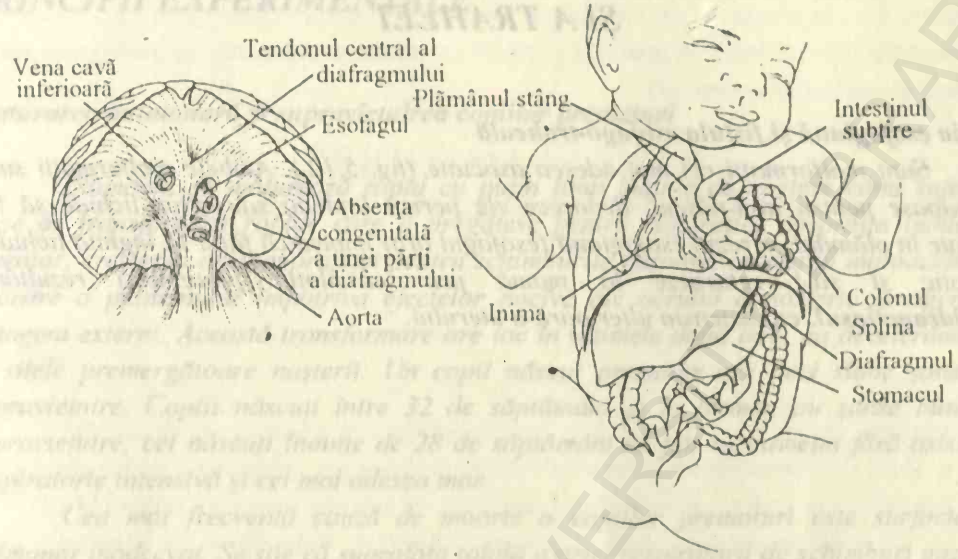

Fig. 5.11. Hernie diafragmatică apărută prin incompleta dezvoltare a membranei pleuroperitoneale stângi.

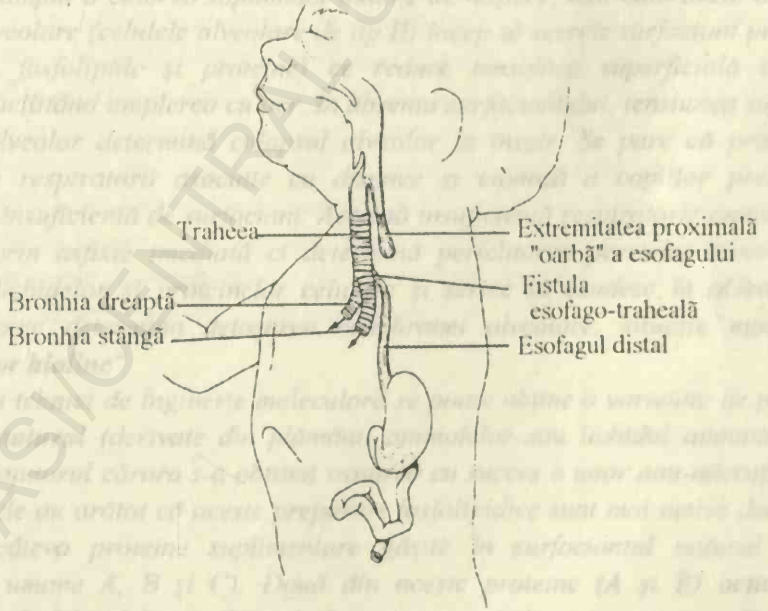

Fig. 5.12. Schemă a atreziei esofagiene asociată cu fistulă esofago-traheală.

BCU IAȘI CENTRAL UNIVERSITARY

DEZVOLTAREA ANORMALĂ A ESOFAGULUI ŞI A TRAHEEI

Atrezia esofagiană şi fistula esofago-traheală

Sunt malformaţii cel mai adesea asociate (fig. 5.12.). Ambele malformaţii sunt periculoase pentru nou-născut, deoarece ele permit laptelui sau altor lichide să fie aspirate în plămâni; atrezia esofagiană (esofagul orb) împiedică fătul să înghită lichidul amniotic şi să-l returneze la mamă prin circulaţia placentară rezultând ***polihidramniosul****, cu distensia ulterioară a uterului.*

BCU IASI CENTRAL UNIVERSITY LIBRARY

PRINCIPII EXPERIMENTALE

Maturarea pulmonară şi supravieţuirea copiilor prematuri

Plămânul se maturează rapid cu puţin timp înainte de naştere când suferă o serie de transformări rapide care îl pregătesc pentru respiraţie: absorbţia lichidului alveolar, creşterea ariei suprafeţei pentru schimburile gazoase, creşterea mijloacelor de apărare a pulmonului împotriva efectelor nocive ale aerului atmosferic şi agenţilor patogeni externi. Această transformare are loc în ultimele două luni, ea accelerându-se în zilele premergătoare naşterii. Un copil născut prematur are deci slabe şanse de supravieţuire. Copiii născuţi între 32 de săptămâni şi la termen au şanse bune de supravieţuire; cei născuţi înainte de 28 de săptămâni nu pot supravieţui fără asistenţa respiratorie intensivă şi cel mai adesea mor.

Cea mai frecventă cauză de moarte a copiilor prematuri este surfactantul pulmonar inadecvat. Se ştie că suprafaţa totală a ariei respiratorii de schimburi gazoase depinde de numărul de alveole şi densitatea capilarelor alveolare. Schimbul gazos este eficient dacă bariera ce separă aerul de sânge este subţire; acest lucru înseamnă că alveolele trebuie să aibă pereţi subţiri şi nu umpluţi cu lichid. Pereţii sacilor alveolari se subţiază în timpul a câtorva săptămâni înainte de naştere; mai mult decât atât, celulele specifice alveolare (celulele alveolare de tip II) încep să secrete surfactant pulmonar (un amestec de fosfolipide şi proteine) ce reduce tensiunea superficială a lichidelor alveolare, facilitând umplerea cu aer. În absenţa surfactantului, tensiunea superficială a lichidului alveolar determină colapsul alveolar în inspir. Se pare că prima cauză a insuficienţei respiratorii asociate cu dispnee şi cianoză a copiilor prematuri este producerea insuficientă de surfactant. Această insuficienţă respiratorie ameninţă copilul nu numai prin asfixie imediată ci determină periclitarea peretelui alveolar delicat, permiţând lichidelor şi proteinelor celulare şi serice să exudeze în alveole. Lezarea continuă poate determina detaşarea membranei alveolare, situaţie numită ***"boala membranelor hialine"****.*

Prin tehnici de inginerie moleculară se poate obţine o varietate de preparate de ***surfactant natural*** *(derivate din plămânii animalelor sau lichidul amniotic uman) şi* ***sintetic****, cu ajutorul cărora s-a obţinut tratarea cu succes a unor nou-născuţi prematuri. Experimentele au arătat că aceste preparate fosfolipidice sunt mai active dacă se includ în ele şi câteva proteine suplimentare găsite în surfactantul natural (proteinele surfactante umane A, B şi C). Două din aceste proteine (A şi B) acţionează prin organizarea fosfolipidelor surfactante în structuri tubulare, care sunt active în special prin reducerea tensiunii superficiale. Deşi proteina surfactantă C nu este cerută pentru formarea de mielină tubulară, ea creşte funcţia fosfolipidelor surfactante.*

Pe măsură ce genele pentru aceste proteine vor fi clonate şi inserate pe microorganisme, este posibilă producerea industrială a acestora pentru a putea fi adăugate la preparatele de înlocuire a surfactantului. Este posibilă în viitor descoperirea unor tehnici terapeutice care să stimuleze producerea de surfactant chiar de către nou-născuţii prematuri.

BCU IASI/CENTRAL UNIVERSITY LIBRARY

PERIOADA FETALĂ (SĂPTĂMÂNA a 9-a ÷ NAŞTERE)

Rezumat:

Perioada de gestaţie la om (fertilizare – naştere) este de obicei 266 zile sau 38 de săptămâni. Perioada cuprinsă între sfârşitul săptămânii a treia şi săptămâna a opta constituie ***perioada embrionară****, când se formează majoritatea organelor. Perioada cuprinsă între săptămâna a noua şi naştere constituie* ***perioada fetală****, caracterizată prin maturarea ţesuturilor şi organelor şi creşterea rapidă a corpului. O schimbare esenţială ce apare în această perioadă fetală este încetinirea relativă a creşterii capului în comparaţie cu restul corpului. Rata creşterii corpului în perioada fetală este foarte rapidă în special între săptămânile 9 - 16 (fig. 6.1.). Creşterea în greutate are loc în ultimele săptămâni. Nu este posibilă menţinerea în viaţă a fetilor născuţi înainte de 22 de săptămâni, iar fetii născuţi înainte de 28 de săptămâni supravieţuiesc foarte greu din cauza imaturităţii plămânilor. Fetii care au mai puţin de 500 de grame la naştere nu supravieţuiesc de regulă. Dacă sunt îngrijiţi cu atenţie postnatal, copiii cu greutate între 500 şi 1000 de grame la naştere pot supravieţui; ei se numesc* ***copii imaturi****. Cei cu greutatea cuprinsă între 1500 şi 2000 de grame supravieţuiesc, dar cu dificultate; ei se numesc* ***copii prematuri****.*

PERIOADA FETALĂ

Estimarea vârstei fetale

În ultimul timp, când există dubii în privința vârstei fătului se pot folosi cu succes măsurătorile ultrasonografice pentru a determina data probabilă a nașterii. Această dată probabilă se poate calcula după două criterii:

- începutul ultimei menstruații normale sau
- ziua aproximativă a fertilizării.

Fig. 6.1. Reprezentare a fetilor la o cincime din dimensiunile lor. Părul capului începe să apară la aproximativ 20 de săptămâni. Ochii se deschid la 26 de săptămâni.

Trebuie ținut cont în calculul vârstei fetale și de felul lunilor care se folosesc: luni calendaristice (între 28 și 31 de zile) sau luni lunare (28 de zile).

Clinic, gestația este divizată în trei perioade (trimestre) fiecare din ele durând trei luni calendaristice. La sfârșitul primului trimestru toate sistemele majore sunt dezvoltate, iar lungimea craniu-șezut a fătului este aproximativ cât lățimea unei palme. La sfârșitul trimestrului al doilea (26 de săptămâni de la începutul ultimei menstruații normale sau 24 de săptămâni după data aproximativă a fertilizării) fătul este de regulă imatur pentru a supraviețui, chiar dacă lungimea sa este aproximativ egală cu lungimea unei mâini.

Pentru estimarea vârstei fetale sunt utilizate multiple măsurători şi caracteristici externe. **Lungimea craniu-şezut** este o măsurătoare utilă şi des folosită, deşi lungimea fătului ca şi lungimea copilului variază considerabil pentru o anumită vârstă. **Lungimea picioarelor** corelată cu lungimea craniu-şezut este utilizată în special pentru determinarea vârstei feţilor incompleţi sau macerați.

Greutatea fetală este un alt criteriu, deşi uneori există o discrepanţă între vârsta şi greutatea fătului, în special atunci când mama are tulburări metabolice în timpul sarcinii (de exemplu diabet). În aceste cazuri greutatea fetală depăşeşte valorile considerate normale pentru lungimea craniu-şezut.

Feţii proaspăt născuţi au un aspect strălucitor, translucid, în timp ce acei care au murit cu câteva zile înainte de avort sau naştere au un aspect mat.

Dimensiunile fetale obţinute prin măsurători ultrasonografice se apropie de cele obţinute de la feţii avortaţi având o acurateţe de ± două zile. Se pot obţine măsurători ale diametrului biparietal şi dimensiunea trunchiului. Între săptămânile 9 şi 10 capul este încă mai mare decât trunchiul. Determinarea dimensiunilor fătului, în special a capului este de mare valoare pentru obstetricieni şi paciente (de exemplu femeile cu pelvis mic şi/sau feţi cu anomalii congenitale).

Caracteristicile importante ale perioadei fetale

Data naşterii este calculată ca 266 de zile după data aproximativă a fertilizării sau 280 de zile după prima zi a ultimei menstruaţii. De la fertilizare până la sfârşitul perioadei embrionare (8 săptămâni), vârsta este cel mai bine exprimată în zile, după care vârsta este dată în săptămâni.

Aspecte comparative între unităţile de tip gestaţional (Tabelul 6.1.)

Punctul de referinţă	Zile	Săptămâni	Luni calendaristice	Luni lunare
Fertilizare	266	38	8 şi 3/4	9 şi 1/2
Prima zi a ultimei menstruaţii	280	40	9 şi 1/4	10

Să vedem modificările caracteristice ale fătului pe perioade de 4 - 5 săptămâni:

Săptămânile 9 - 12

La începutul săptămânii a noua, capul constituie o jumătate din lungimea craniu-

şezut. Ulterior, creşterea în lungime a corpului se accelerează rapid, în aşa fel încât la sfârşitul săptămânii a 12-a, lungimea craniu-şezut s-a dublat (tabel 6.2). Deşi creşterea capului scade considerabil, capul rămâne disproporţionat de mare comparativ cu corpul. La nouă săptămâni faţa este lată, ochii îndepărtaţi şi pleoapele fuzionate. La sfârşitul primelor 12 săptămâni apar centrele de osificare primară în craniu şi oasele lungi.

În săptămâna a 9-a picioarele sunt scurte cu degete mici. **La sfârşitul săptămânii a 12-a, membrele superioare** au ajuns aproape la lungimea lor relativă finală; **membrele inferioare** nu sunt încă aşa de dezvoltate, fiind mai mici decât lungimea lor relativă finală.

Organele genitale externe masculine şi feminine apar până la sfârşitul săptămânii a 9-a, dar forma lor matură globală nu este stabilită până în săptămâna a 12-a.

Ansele intestinale sunt vizibile clar la extremitatea proximală a cordonului ombilical până la mijlocul săptămânii a 10-a. În săptămâna a 11-a, ansele intestinale sunt încorporate de regulă în abdomen.

La începutul perioadei fetale, **ficatul** este sediul important al eritropoiezei (formează globulele roşii fetale); la sfârşitul săptămânii a 12-a această activitate scade în ficat şi începe în splină.

Formarea de urină începe între săptămâna a 9-a şi a 12-a, iar urina este eliminată în lichidul amniotic. Fătul reabsoarbe puţin lichid amniotic după ce îl înghite. Produsele metabolice fetale sunt transferate în circulaţia fetală prin trecerea prin membrana placentară.

Săptămânile 13 - 16

Creşterea este foarte rapidă în această perioadă. În săptămâna a 16-a **capul** este relativ mic în comparaţie cu cel de la 12 săptămâni. **Membrele inferioare** au crescut în lungime. **Mişcările membrelor**, care apar la începutul perioadei fetale (8 săptămâni), devin coordonate în săptămâna a 14-a, dar sunt prea mici pentru a fi sesizate de mamă.

Osificarea scheletului este activă în această perioadă, dar oasele sunt vizibile pe radiografiile abdomenului mamei de la începutul săptămânii a 16-a.

Birnholz (1981) a relevat prin ultrasonografie că **mişcările mici** ale ochilor apar de la 14 săptămâni (16 săptămâni după lungimea craniu-şezut).

Din săptămâna a 16-a **ovarele** sunt diferenţiate şi conţin foliculi primordiali cu ovogonii. **Fătul are aproape o formă umană, ochii** sunt localizaţi mai mult anterior decât anterolateral. **Urechile** au aproape poziţia lor definitivă pe părţile laterale ale capului.

Criteriile pentru estimarea vârstei fertilizării în timpul perioadei fetale. (Tabelul 6.2.)

Vârsta (săpt.)	Lungimea (mm)*	Lungimea picioarelor (mm)**	Greutatea fetală (g)***	Principalele caracteristici externe
		Feţi previabili		
9	50	7	8	*Ochi care se închid sau închişi.* Cap mare şi rotund. Organele genitale externe nu pot fi distinse (masculine sau feminine). Intestinele în partea proximală a cordonului ombilical. Urechile sunt jos situate.
10	61	9	14	*Intestine în abdomen.* Dezvoltarea primitivă a unghiilor.
12	87	14	45	*Organe genitale externe care se pot deosebi.* Gât bine definit.
14	120	20	110	Cap drept. Ochi situaţi anterior. Urechile sunt aproape de poziţia lor finală. Membre inferioare bine dezvoltate. Dezvoltarea primitivă a degetelor de la picioare.
16	140	27	200	*Urechile externe proemină* pe cap.
18	160	33	320	*Vernix caseosa acoperă pielea.* Primele mişcări ale fătului (semne de viaţă) simţite de mamă.
20	190	39	460	*Părul de pe corp (lanugo) vizibil.*
		Feţi viabili		
22	210	45	630	*Piele încreţită,* translucidă, de culoare roz - roşu.
24	230	50	820	*Unghiile prezente.* Corpul slab.
26	250	55	1000	*Ochii parţial deschişi.* Pleoapele prezente.
28	270	59	1300	*Ochii larg deschişi.* Părul capului prezent. Pielea uşor încreţită.
30	280	63	1700	*Unghiile de la picioare prezente.* Testiculele coborâte.

BCU IASI / CENTRAL UNIVERSITY LIBRARY

32	300	68	2100	*Unghiile de la picioare au atins vârful degetelor.* Piele roz și netedă.
36	340	79	2900	*Corpul este de regulă grăsuț.* Lanugo aproape absent. Unghiile de la picioare au atins vârful degetelor de la picioare. Membre flectate.
38	360	83	3400	Piept proeminent. Testicole în scrot sau palpabile în canalele inghinale. Unghiile se extind înaintea degetelor.

* Aceste măsurători sunt arbitrare, ele nu pot fi aplicate în cazuri specifice, variațiile dimensionale cresc cu vârsta.

** Aceste greutăți se referă la fețiți fixați două săptămâni în formol 10%. Imediat după naștere sau avort, fețiți cântăresc, de regulă, mai puțin.

*** Nu există limită precisă de vârstă pentru supraviețuire sau greutate de la care fețiți devin automat viabili sau vârstă după care supraviețuirea este asigurată; experiența arată însă că rar a supraviețuit un copil cu mai puțin de 500 de grame sau mai puțin de 22 de săptămâni. Chiar cei născuți între săptămânile 26 și 28 au dificultăți de supraviețuire mai ales datorită nediferențierii complete a sistemului respirator și a sistemului nervos central.

Săptămânile 17 - 20

În această perioadă are loc o încetinire a creșterii. Totuși, lungimea craniu-șezut ajunge la aproximativ 50 mm.

Membrele inferioare ating proporțiile lor finale relative.

Primele mișcări ale fătului încep să fie resimțite de mamă. Timpul aproximativ dintre detectarea de către mamă a mișcărilor fetale și naștere este de regulă, 147 zile ± 15 zile.

Pielea este acum acoperită de un material gras, asemănător cu brânză numit vernix caseosa, secretată de glandele sebacee ale pielii amestecată cu celule epidermice moarte. Vernix caseosa protejează pielea delicată a fătului.

La 9 de săptămâni, corpul fețiților este acoperit, de regulă, cu un păr fin, numit lanugo, care ajută la menținerea pe piele a acestui vernix caseosa. Sprâncenele și părul de pe cap sunt vizibile la 20 de săptămâni.

Între săptămânile 17 - 20 se dezvoltă țesutul adipos, în special la rădăcina gâtului, posterior sternului și în aria perirenală. Acest țesut grăsos este producător de căldură prin oxidarea acizilor grași și are un conținut ridicat de mitocondrii.

La 18 săptămâni s-a format uterul şi a început canalizarea vaginului. Din acest moment încep să se formeze mulţi foliculi ovarieni primordiali conţinând ovogonii.

Din săptămâna 20 testiculele au început coborârea, dar sunt localizate încă în peretele abdominal posterior, la fel ca şi ovarele la feţii feminini.

Săptămânile 21 - 25

În timpul acestei perioade are loc o creştere substanţială în greutate. Fătul este bine proporţionat, are pielea zbârcită, mai ales în prima parte a acestei perioade, uşor translucidă, de culoare roz - roşietică datorită vizibilităţii sângelui în capilare.

La 21 de săptămâni încep mişcările rapide ale ochilor şi chiar mişcări de clipire la 22 - 23 de săptămâni (după aplicarea unei surse vibroacustice pe abdomenul mamei).

La 24 de săptămâni celulele secretorii epiteliale (pneumocite de tip II) din peretele interalveolar al plămânilor încep să secrete surfactant ce asigură dezvoltarea alveolelor. Unghiile de la mâini sunt prezente la 24 de săptămâni. La 22 - 25 de săptămâni un copil născut prematur poate supravieţui prin terapie intensivă, dar el poate muri datorită imaturităţii sistemului său respirator.

Săptămânile 26 - 29

În această perioadă fătul născut prematur poate supravieţui deoarece plămânii săi sunt acum capabili să respire aer. Plămânii şi vascularizaţia pulmonară s-au dezvoltat suficient pentru a asigura schimburile de gaze respiratorii.

Unghiile de la picioare devin vizibile, creşte cantitatea de grăsime subcutanată şi zbârciturile pielii se netezesc.

Splina fetală este acum un situs important al hematopoiezei; această eritropoieză splenică se termină la 28 de săptămâni, moment când această funcţie este transferată măduvei osoase.

Săptămânile 30 - 34

Reflexul pupilar la lumină este prezent la 30 de săptămâni, fătul prezintă o orientare spontană la lumină. Pe măsură ce termenul se apropie (săptămânile 37 - 38), **sistemul nervos** este suficient de dezvoltat pentru a controla câteva funcţii de integrare.

Majoritatea feţilor înainte de naştere sunt graşi. În săptămâna 38 circumferinţa capului este aproximativ egală cu a abdomenului, după care circumferinţa abdomenului poate fi mai mare.

Există o încetinire a creşterii pe măsură ce termenul se apropie. Feţii normali ating o lungime craniu-şezut de 360 mm şi o greutate de 3400 de grame. La termen grăsimea reprezintă 16% din greutatea fetală. Un făt adaugă zilnic aproximativ 14 grame de grăsime pe zi în timpul ultimelor săptămâni de gestaţie. În general feţii masculini sunt mai lungi şi cântăresc mai mult la naştere decât feţii feminini.

38 săptămâni

La termen (38 de săptămâni după fertilizare sau 40 după prima zi a ultimei menstruaţii) pielea capătă o culoare roz - albăstrui; pieptul este proeminent, iar sânii proemină uşor la ambele sexe; testiculele sunt coborâte în scrot, începând din săptămânile 28 - 32. De aceea feţii masculini născuţi prematur au de regulă testiculele necoborâte. Deşi la naştere capul este mai mic în comparaţie cu restul corpului, el reprezintă totuşi, una din regiunile cele mai voluminoase ale fătului, aspect important pentru trecerea prin canalul de naştere.

Nu toţi copiii cu greutate mică la naştere sunt prematuri. Aproximativ o treime din copiii născuţi cu greutate sub 2500 grame sunt mici sau necrescuţi în raport cu vârsta gestaţională; aceşti copii adesea numiţi "mici pentru dată" pot avea greutate mică din cauza insuficienţei placentare (placentă mică şi/sau prost ataşată cu modificări degenerative care reduc progresiv aportul de oxigen şi substanţe nutritive). Este important de deosebit copiii născuţi la termen care au greutate mică la naştere din cauza întârzierii în creşterea fetală şi copiii prematuri care sunt sub greutatea normală din cauza unei gestaţii scurte (prematuri prin dată). Întârzierea în creşterea fetală poate fi cauzată de insuficienţa placentară, sarcini multiple (tripleţi), boli infecţioase, malformaţii cardiovasculare, nutriţie precară maternă şi hormoni materni şi fetali. Ea poate fi determinată şi de factori teratogeni (droguri, substanţe chimice, viruşi) şi de factori genetici. Aceşti copii au o piele zbârcită prin pierderea caracteristică a grăsimii subcutanate.

Momentul naşterii

Data probabilă a naşterii este de 266 de zile sau 38 de săptămâni după fertilizare sau 280 de zile sau 40 de săptămâni după prima zi a ultimei menstruaţii. Aproximativ 12% din copii se nasc cu două săptămâni înainte de data probabilă a naşterii. În 5 - 6% din cazuri naşterea are loc la 2 - 3 săptămâni după data probabilă a naşterii. Unii copii din sarcinile prelungite dezvoltă sindromul de postmaturitate: sunt slabi, au pielea uscată, pergamentoasă, cu o greutate mai mare decât normal; lanugo şi vernix caseosa sunt absente; unghiile sunt lungi şi sunt agitaţi. Dacă naşterea întârzie peste 3 săptămâni sau mai mult putem avea o creştere semnificativă a mortalităţii. De aceea, naşterea în aceste cazuri trebuie provocată.

Pentru determinarea datei probabile a naşterii cea mai frecventă metodă clinică este de a număra trei luni în urmă de la prima zi a ultimei menstruaţii la care se adaugă un an şi 7 zile (regula Naegele). La femeile cu ciclu regulat, metoda este destul de exactă. Dacă ciclul este neregulat pot apare greşeli de 2 - 3 săptămâni. Mai mult decât atât, sângerarea de implantare apare la câteva femei gravide în momentul primei pauze menstruale (aproximativ două săptămâni după fertilizare); femeia poate interpreta această sângerare ca un ciclu şi atunci data naşterii poate fi calculată greşit. Examinarea ultrasonografică a fătului, măsurarea lungimii cap-şezut între săptămânile de gestaţie 9 - 12 dau un rezultat mai exact.

Factorii care influenţează creşterea fetală

Pentru creştere şi producere de energie fătul are nevoie de oxigen şi substanţe nutritve. Acestea trec liber de la mamă la făt prin placentă. Glucoza este o sursă primară de energie pentru metabolismul fetal şi creştere; de asemenea, sunt necesari aminoacizi. Insulina necesară pentru metabolismul glucozei este secretată de pancreasul fetal, dar cantităţi nesemnificative de insulină maternă pot ajunge la făt prin placentă deoarece membrana placentară este relativ impermeabilă pentru acest hormon. Insulina, hormonul de creştere uman şi câteva polipeptide mici (somatomedina C) par a stimula creşterea fetală.

Mulţi factori sunt incriminaţi în afectarea creşterii fetale: materni, fetali şi de mediu.

În general, factorii nocivi permanenţi, deci care acţionează de-a lungul întregii sarcini (fumatul, alcoolul) tind să producă întârzieri în creşterea fetală şi în acumularea greutăţii; factorii ce acţionează în ultimul trimestru al sarcinii (malnutriţia maternă) influenţează naşterile de copii cu greutate scăzută, dar cu lungime şi dimensiuni normale.

Fumatul este o cauză bine cunoscută de întârziere în creşterea fetală. Rata creşterii fetale este mai mică în timpul ultimelor 6 - 8 săptămâni de sarcină la mamele care fumează. Greutatea unui copil a cărui mamă a fumat mult în timpul sarcinii este de regulă cu 200 de grame mai mică decât normalul, iar mortalitatea perinatală este crescută.

Malnutriţia maternă determinată de o dietă severă calitativ produce greutate fetală redusă.

Sarcina multiplă. Indivizii rezultaţi dintr-o sarcină multiplă (dubleţi, tripleţi) au greutate mai mică decât cei rezultaţi dintr-o sarcină simplă. Este evident că în aceste cazuri cererea de substanţe nutritive care trec prin placentă este mai mare în timpul trimestrului al treilea.

Droguri sociale. Copiii născuţi din mame alcoolice prezintă sindromul alcoolic fetal cu întârziere în creşterea fetală. La fel, folosirea marijuanei, a drogurilor narcotice (heroina) poate determina întârzierea creşterii şi alte complicaţii obstetricale.

Reducerea fluxului intraplacentar determinată de vase corionice sau ombilicale mici, hipotensiune severă şi boli renale, poate cauza "foame fetală" ce are drept rezultat întârzierea creşterii.

Insuficienţa placentară. Disfuncţia sau defectele placentare pot determina şi ele întârzierea creşterii fetale. Anormalităţile placentare reduc schimburile nutritive fetoplacentare. Este greu de făcut disjuncţie între efectul reducerii schimburilor de efectul reducerii fluxului sanghin placentar. În multe cazuri de boli cronice materne, efectul schimburilor defectuoase este primar şi defectele placentare sunt secundare.

Factorii genetici pot determina şi ei întârzierea creşterii. Cazuri repetate în familie indică faptul că gene recesive pot cauza creşteri anormale. Astfel, creşterea este perturbată la copiii cu sindrom Down şi la cei cu trisomie 18.

BCU IAŞI CENTRAL UNIVERSITY LIBRARY

PERINATOLOGIA

Perinatologia este ramura medicinei care se ocupă cu starea fătului și a nounăscuților, în general acoperind perioada cuprinsă de la 26 de săptămâni după fertilizare și patru săptămâni după naștere. Subspecialitatea de perinatologie combină obstetrica cu pediatria. De al treilea trimestru, fătul este privit ca un pacient nenăscut care poate fi diagnosticat și tratat.

Proceduri de diagnosticare a stării fătului

Activitatea fetală simțită de către mamă sau palpată de către medic sunt primele metode de determinare a stării pacientului. Au fost detectate bătăile cardiace fetale, mai întâi prin ascultație și, apoi, prin monitorizarea electronică. Aceste tehnici indică stressul și distressul fetal. Mai târziu, au fost identificați hormonii gonadotropici în sângele matern. Multe noi procedee au fost dezvoltate în ultimele două decenii.

Diagnosticul prin amniocenteză. *Este procedura de diagnostic invaziv cea mai utilizată prenatal. Pentru diagnostic lichidul amniotic este recoltat cu ajutorul unui ac cu lumen care trece prin peretele abdominal anterior al mamei și peretele uterin către cavitatea amniotică perforând corionul și amniosul. La ac este atașată o seringă. Bevis (1952) introduce diagnosticul prin amniocenteză în lucrarea sa privind predicția antenatală a bolii hemolitice a noului-născut (HDN). Datorită existenței unei cantități mici de lichid amniotic înainte de 14 săptămâni după prima zi a ultimei menstruații, amniocenteza este puțin performantă înainte de acest timp. De aceea amniocenteza este utilizată în special în săptămânile 14 - 16 după prima zi a ultimei menstruații. Procedura este lipsită de risc, în special dacă este realizată de un medic cu experiență care este ghidat de ultrasonografie pentru a evita poziția fătului și placenta.*

Amniocenteza este o tehnică frecvent utilizată pentru detectarea dezordinilor genetice (de exemplu sindromul Down). Complicațiile asociate amniocentezei sunt neobișnuite. Există riscul de a induce avort în 0,5 % din cazuri. Indicațiile amniocentezei sunt: 1) vârstă maternă avansată (peste 38 de ani); 2) naștere anterioară a unui copil trisomic; 3) o anormalitate cromozomială la unul din părinți; 4) femeie care poartă boli recesive pe cromozomul X (hemofilia); 5) cazuri de defecte de închidere a tubului neural (NTDs) în familie (spina bifida) și 6) purtători de boli prin erori de metabolism.

Diagnosticul α-fetoproteinei (AFP). *AFP scapă în circulație din lichidul amniotic la fetii cu defect de închidere a tubului neural (NTDs) ca spina bifida cu*

mieloschisis sau meroanencefalie. Termenul de deschis se referă la leziuni care nu sunt acoperite de piele. AFP intră, de asemenea, în lichidul amniotic în defecte de închidere a peretelui abdominal (VWDs) ca gastroschisis și omfalocel.

Concentrația AFP în lichidul amniotic care înconjură fetii cu NTDs sau VWDs este crescută. Este posibilă detectarea unor anormalități severe ale SNC sau ale peretelui abdominal prin măsurarea concentrației AFP în lichidul amniotic. Utilizând determinarea concentrației AFP asociată cu tehnici de ultrasonografie se pot diagnostica 99 % de defecte severe. Când fătul are NTDs, concentrația AFP este crescută și în serul matern. Concentrația serului matern în AFP este scăzută la copiii cu sindrom Down și alte defecte cromozomiale.

***Studii spectrofotometrice**. Examinarea lichidului amniotic prin această metodă poate fi utilizată pentru determinarea gradului de eritroblastoză fetală (HDN). Boala constă în distrugerea hematiilor fetale de către anticorpii materni.*

***Modelul cromatinei sexuale**. Sexul fetal poate fi diagnosticat prin prezența sau absența cromatinei sexuale în nucleii celulelor recoltate din lichidul amniotic. Prin tehnici speciale se recunoaște cromozomul X la fetii masculini. Cunoașterea sexului fetal poate fi utilizată în diagnosticarea unor boli severe legate de sex, ca hemofilia și distrofia musculară. Aceste tehnici nu sunt de rutină pentru satisfacerea curiozității părinților despre sexul copilului.*

***Culturile de celule**. Sexul fetal și aberațiile cromozomiale pot fi determinate prin studiul cromatinei sexuale în culturile de celule obținute prin amniocenteză. Aceste culturi sunt făcute dacă se suspectează o anormalitate autosomală, ca sindromul Down. Se pot detecta și erorile de metabolism, ca și deficientele enzimatice.*

***Punctionarea vililor corionici (CVS)**. Este obținută printr-un ac ghidat ultrasonografic care trece prin peretele abdominal anterior și peretele uterin în cavitatea uterină. Tehnica este mai performantă transcervical cu ghidare ultrasonografică.*

CVS poate fi utilizată mai devreme de 9 săptămâni de gestație (~ după fertilizare). Rata pierderii fetale este de 1 % (cu puțin mai mult decât amniocenteza). Avantajul major al CVS este că permite analiza cromozomială cu câteva săptămâni înainte de amniocenteză.

***Transfuzii fetale intrauterine**. Uneori, feți cu HDN pot fi salvați prin transfuzii de sânge intrauterine. Sângele este injectat printr-un ac în cavitatea fetală peritoneală. După o perioadă de 5 - 6 zile majoritatea celulor injectate trec în circulația fetală via limfaticele diafragmatice. Cu tehnicile moderne de punctionare a cordonului ombilical, sângele poate fi transfuzat direct în sistemul vascular fetal (Harrison, 1991).*

Această tehnică este utilizată la mamele Rh- cu feți Rh+. Se poate prevenі secreția de anticorpi materni cu imunoglobuline anti-Rh. Boala hemolitică a nouă născut este acum neobișnuită deoarece imunoglobulinele previn boala.

***Fetoscopia**. Utilizând instrumente cu fibre optice, poate fi observată o parte a corpului fetal. Este posibil și de scanat întregul făt pentru detectarea anomaliilor congenitale, ca despicătura labială și defecte ale membrelor. Fetoscopul este introdus de re-*

gulă prin peretele anterior abdominal în cavitatea amniotică ca acul pentru amniocenteză. Din cauza riscului (5%) ca și din cauza informațiilor reduse fetoscopia are puține indicații pentru diagnosticul de rutină sau tratamentul fătului.

Cordonocenteza sau recoltarea de sânge prin puncționarea cordonului ombilical (PUBS). *Sângele fetal este obținut din venele ombilicale și folosit pentru analize cromozomice. Scanarea ultrasonografică facilitează procedura prin localizarea vaselor. PUBS este utilizat la 20 de săptămâni după prima zi a ultimei menstruații.*

Ultrasonografia. *Sacul corionic și conținutul său poate fi vizualizat în timpul perioadei fetale și embrionare prin tehnicile de ultrasonografie. Dimensiunile placentare și fetale, sarcinile multiple și prezentațiile anormale pot fi de asemenea determinate. Scanarea* ***ultrasonografică*** *dă măsurătorile exacte ale diametrului biparietal al craniului fetal și estimări apropiate ale vârstei fetale și lungimii. Ultrasonografia este utilizată pentru diagnosticul prenatal al anormalităților fetale ca anecefalia, hidrocefalia, microcefalia, ascita fetală și agenezia renală.*

Computer tomografia (CT) și rezonanța magnetică (MRI). *Sunt utilizate pentru a da mai multe informații asupra anormalităților care au fost detectate la scanarea ultrasonografică. Dezavantajele MRI includ costul ridicat, planurile fixe de secțiune și rezoluția fetală limitată.*

Amniografia și fetografia. *În această tehnică o substanță radioopacă este injectată în cavitatea amniotică pentru a mărgini sacul amniotic și trăsăturile externe ale fătului. În amniografie este utilizată o soluție apoasă de contrast, iar în fetografie o soluție uleioasă. Aceste proceduri cresc riscul rupturii premature a membranelor și al travaliului prematur. Ca și fetoscopia, aceste tehnici pot fi înlocuite cu tehnici neinvazive care dau mai multe informații asupra structurilor fetale.*

Monitorizarea fetală. *Monitorizarea continuă a inimii fetale în sarcinile cu risc crescut este de rutină și dă informații asupra oxigenării fătului. Distresul fetal (indicat de o bătaie sau ritm anormal) sugerează că fătul este în pericol.*

Sunt variate cazuri de distres fetal antepartum, ca boli materne care reduc transportul de oxigen către făt (boala de inimă cianogenă). Metoda externă de monitorizare utilizează transductori care captează sunetele de înaltă frecvență ce reflectă acțiunea mecanică a cordului fetal.

BCU IAȘI

BCU IASI/CENTRAL UNIVERSITY LIBRARY

PLACENTA ŞI MEMBRANELE FETALE

Rezumat:

Partea fetală a placentei şi membranele fetale separă fătul de endometrul uterin.

La nivelul placentei se realizează schimburile de gaze şi substanţe nutritive materno-fetale.

Vasele cordonului ombilical conectează circulaţia placentară cu circulaţia fetală.

Corionul, amniosul, sacul vitelin şi alantoida constituie membranele fetale care se dezvoltă din zigot, dar care nu formează părţi ale embrionului sau fătului, cu excepţia sacului vitelin şi alantoidei; o parte a sacului vitelin va fi încorporată în embrion ca structură primordială a intestinului primitiv, iar alantoida va forma un cordon fibros numit urac la făt şi ligament ombilical median la adult care se va întinde de la vârful vezicii urinare la ombilic.

PLACENTA

Placenta umană este un organ fetomatern care are două componente: o porțiune fetală largă, dezvoltată din sacul corionic, și o porțiune mică maternă, care derivă din endometru. Placenta și cordonul ombilical funcționează ca un mecanism de transport între mamă și făt.

Membranele fetale și placenta îndeplinesc următoarele funcții:

- de protecție;
- de nutriție;
- de respirație;
- de excreție;
- de producere de hormoni.

La naștere placenta și membranele fetale sunt eliminate din uter.

Începând de la sfârșitul săptămânii a treia până la naștere, fătul primește substanțe nutritive și își elimină produșii metabolici prin **placentă**, un organ creat de sarcină, cu structură vasculară spongioasă, de culoare roșu închis, plină cu sânge care face legătura între mamă și făt asigurând schimburile fiziologice necesare nutriției și dezvoltării produsului de concepție.

Formarea placentei începe în primele săptămâni de sarcină ajungând la maturitate funcțională către sfârșitul lunii a treia de sarcină.

Placenta ia naștere prin unirea a două elemente:

- un element ovular = placenta fetală și
- un element matern = placenta maternă.

Placenta matură constă dintr-o masă de vili fetali care proemină într-un spațiu intervilos mărginit de sincițiotrofoblast fetal și umplut cu sânge matern. Sângele fetal din vasele vilozitare schimbă material cu sângele matern de-a lungul peretelui vilozitar. Materialul de schimb este în primul rând nutritiv, dar organul secretă o gamă largă de hormoni, inclusiv steroizi sexuali ce mențin sarcina. Anticorpii materni traversează placenta pentru a pătrunde în făt, unde dau protecție împotriva infecțiilor fetale și neonatale. Placenta crește odată cu fătul; la naștere ea cântărește aproximativ o șesime din greutatea făt ului.

Dezvoltarea placentei începe când blastocistul implantat induce reacția deciduală în endometrul matern, determinând endometrul să devină un țesut compact nutritiv, puternic vascularizat numit **deciduă**. Din luna a doua embrionul în creștere începe să proemine în lumenul uterin. Această față proeminentă a embrionului este acoperită de o capsulă subțire de deciduă numită decidua capsulară, care mai târziu se dezintegrează, atunci când fătul umple cavitatea uterului.

Decidua care înconjură **polul embrionar** al embrionului - polul unde se găsesc discul embrionar şi pedicului de legătură - se numeşte **decidua bazală**, care formează faţa maternă a placentei în dezvoltare. Porţiunea restantă a deciduei materne se numeşte **decidua parietalis**.

În capitolele precedente am văzut că spaţiul intervilozitar al placentei îşi are originea în lacunele din sinciţiotrofoblast care se anastomozează cu capilarele materne şi se umplu cu sânge matern. Vilozităţile stem cresc de pe corionul fetal în aceste spaţii la sfârşitul săptămânii a treia. Fiecare vilozitate are un miez de mezoderm extraembrionar, conţinând vase de sânge şi un înveliş exterior bistratificat format din citotrofoblast şi sinciţiotrofoblast. La început vilii acopereau întregul embrion, dar la sfârşitul lunii a treia ei se restrâng la aria polului embrionar, care devine situsul placentei materne. Această parte a corionului se numeşte **chorion frondosum**, restul corionului, de aspect neted se numeşte **chorion laeve**. Vilii continuă să crească şi să se ramifice în timpul gestaţiei. Spaţiul intervilozitar este subdivizat în 15 - 25 de compartimente parţial separate prin septuri placentare care cresc de pe faţa maternă a placentei.

Gemenii umani formaţi prin diviziunea unui singur ou (gemenii monozigoţi) pot prezenta membrane fetale de tipuri variate. Din contra, gemenii formaţi prin fertilizarea a două ovocite (gemeni dizigoţi) se implantează întotdeuna separat şi dezvoltă seturi independente de membrane fetale.

ROLUL PLACENTEI ÎN VIAŢA FETALĂ

Ţesuturile placentare sunt derivate din decidua bazală maternă şi corionul fetal

Implantarea blastocistului determină reacţia deciduală endometrială uterină (fig. 7.1). Celulele stromei uterine (stratul cărnos al ţesutului endometrial situat sub epiteliul endometrial care mărgineşte cavitatea uterină) (fig. 7.2) acumulează lipide şi glicogen, se măresc şi se numesc acum **celule deciduale**. Stroma se îngroaşă şi devine ţesut bogat vascularizat, iar endometrul, ca întreg, se numeşte acum deciduă. Am arătat mai înainte că această deciduă are o porţiune capsulară, o porţiune bazală şi o porţiune restantă parietală. În luna a treia, deoarece fătul în creştere începe să umple uterul, decidua capsulară este împinsă în decidua parietală, iar în lunile 5 - 6, decidua capsulară se dezintegrează.

Dezvoltarea sistemului circulator uteroplacentar începe la sfârşitul săptămânii a doua sub formă de cavităţi numite lacune trofoblastice ce se formează în sinciţiotrofoblast şi se anastomozează cu capilarele materne. La sfârşitul săptămânii a treia, vasele sanghine fetale încep să se formeze în pedicolul de legătură şi mezodermul extraembrionar. Acest mezoderm extraembrionar care mărgineşte cavitatea corionică proliferează pentru a forma vilii stem terţiari care proemină în lacunele treofoblastice umplute cu sânge. La sfârşitul săptămânii a patra, vilii stem terţiari acoperă întregul embrion. Pe măsură ce embrionul

începe să proemine în lumenul uterin, de-a lungul lunii a doua, vilii de pe partea proeminentă, anembrionară a corionului dispar; această regiune a corionului se numeşte acum corion neted sau chorion laeve, în timp ce porţiunea corionului asociată cu decidua basalis îşi păstrează vilii şi se numeşte chorion frondosum (latin. frondosum = stufos).

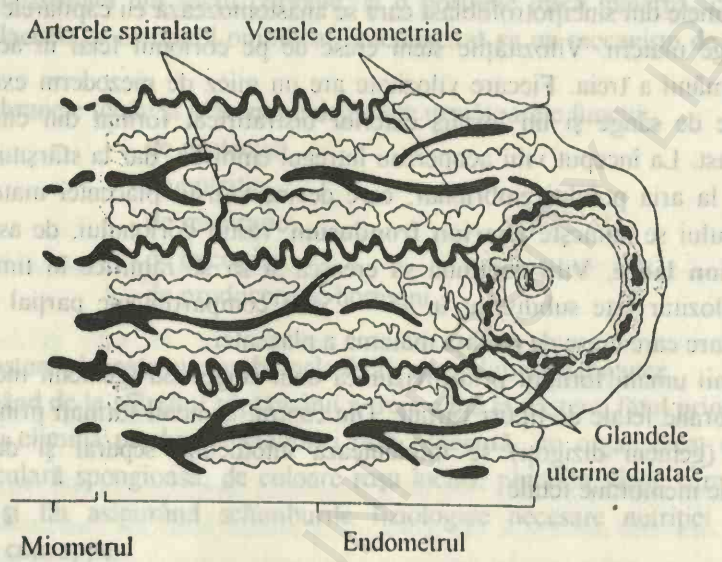

Fig. 7.1. Decidua. Pe măsură ce blastocistul se implantează în peretele uterin, stroma endometrială formează decidua.

Vilii placentari continuă să crească în timpul majorităţii perioadei restante de gestaţie. Începând din săptămâna a noua vilii stem terţiari se alungesc prin formare de vili mezenchimali terminali, care îşi au originea ca muguri de sinciţiotrofoblast (muguri trofoblastici) similari pe secţiune transversală cu vilii stem primari (fig. 7.3). Aceste extensii terminale ale vililor stem terţiari îşi ating lungimea maximă în a 16-a săptămână şi se numesc vili maturi intermediari. Celulele stratului citotrofoblastic devin mai dispersate în aceşti vili, lăsând deschizături în stratul peretelui vilozitar. La sfârşitul trimestrului al doilea vilii stem terţiari formează de asemenea, numeroase ramuri subţiri numite vili **intermediari maturi**. Primii vili maturi intermediari formaţi îşi termină formarea în săptămâna 32-a şi încep să formeze ramuri secundare mici, asemănătoare unor noduli, numite **vili erminali**. Aceştia completează structura arborelui vilozitar placentar. Se sugerează faptul că vilii terminali nu se formează prin creşterea activă a sinciţiotrofoblastului ci mai degrabă prin coalescenţa şi înrularea capilarelor viloase care proemină pe peretele vilozitar.

Spaţiul intervilos plin cu sânge în care proemină vilii este format de lacunele trofoblastice care cresc şi devin coalescente. Acest spaţiu este mărginit de ambele părţi de

sinciţiotrofoblast (fig. 7.3). Faţa maternă a placentei (placa bazală) este constituită dintr-o margine de trofoblast şi un strat de susţinere din decidua bazală. De partea fetală straturile de corion formează placa corionică a placentei.

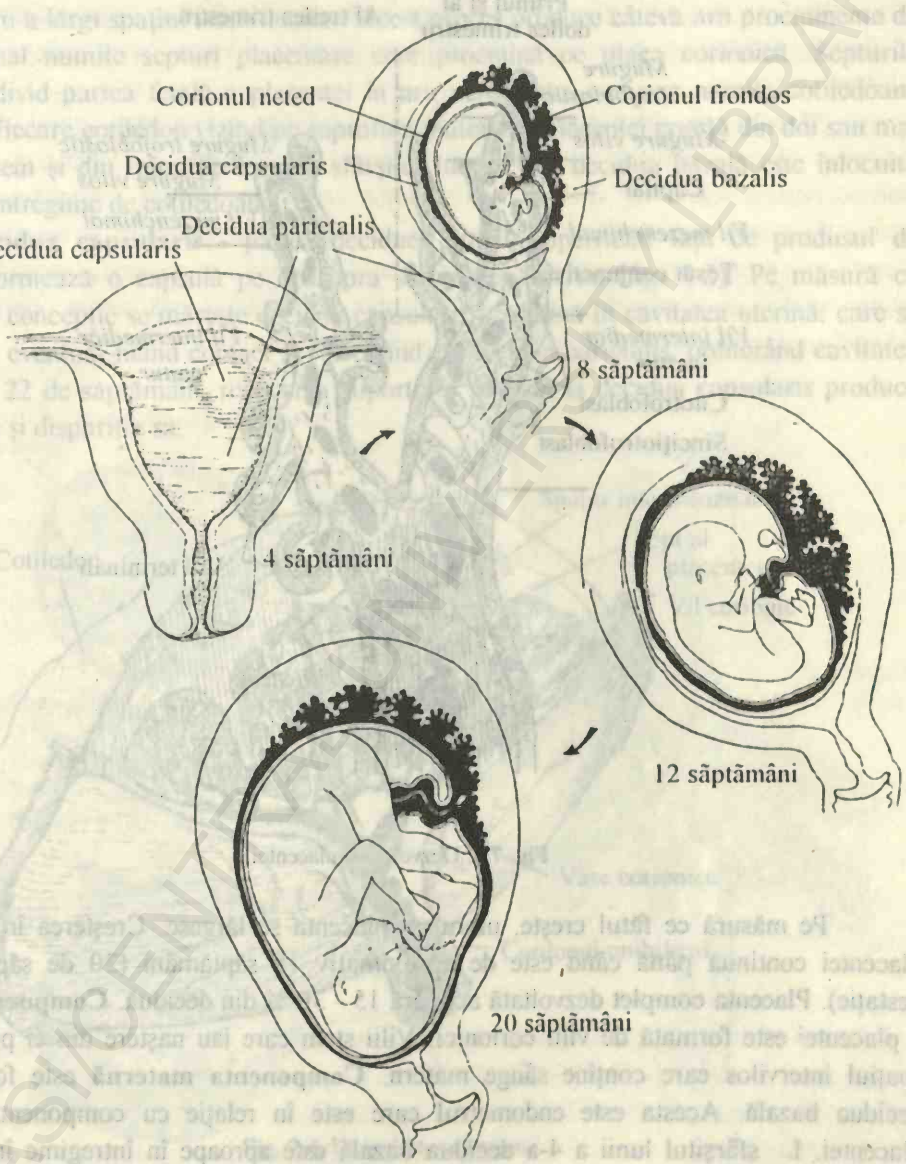

Fig. 7.2. Dezvoltarea corionului şi deciduei în primele 5 luni.

Placenta este subdivizată în cotiledoane de septuri placentare (deciduale). În lunile 4 şi 5 aceşti pereţi despărţitori de ţesut decidual cresc în spaţiul intervilos de pe partea maternă a placentei separând vilii în 15 - 20 de grupe numite cotiledoane. Deoarece

septurile placentare nu fuzionează cu placa corionică, sângele matern poate circula liber de la un cotiledon la altul.

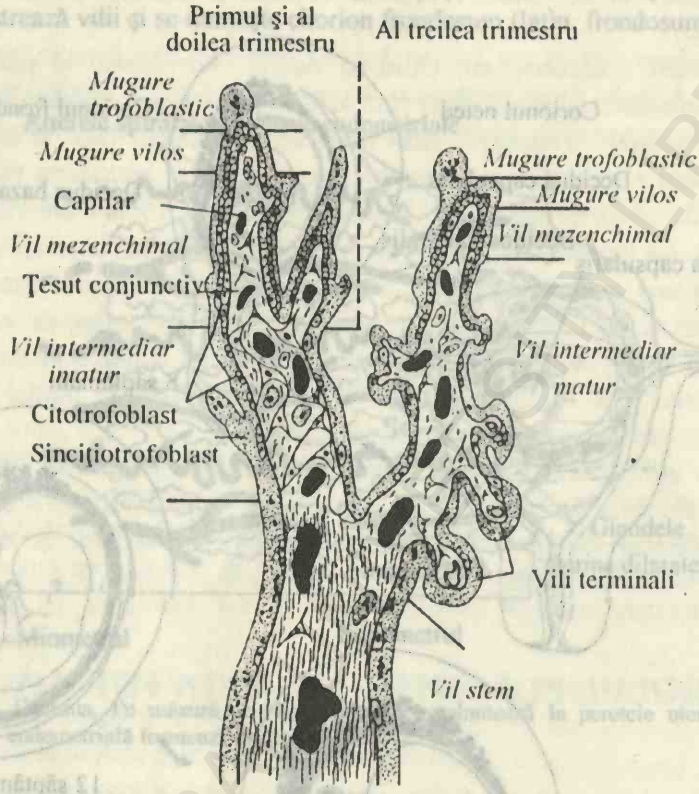

Fig. 7.3. Dezvoltarea placentei.

Pe măsură ce fătul creşte, uterul şi placenta se lărgesc. Creşterea în grosime a placentei continuă până când este de aproximativ 18 săptămâni (20 de săptămâni de gestaţie). Placenta complet dezvoltată acoperă 15 - 30 % din deciduă. **Componenta fetală** a placentei este formată de vilii corionici. Vilii stem care iau naştere din ei proemină în spaţiul intervilos care conţine sânge matern. **Componenta maternă** este formată din decidua bazală. Acesta este endometrul care este în relaţie cu componenta fetală a placentei. La sfârşitul lunii a 4-a decidua bazală este aproape în întregime înlocuită de componenta fetală a placentei.

Joncţiunea fetomaternă. Porţiunea fetală a placentei (corionul vilos) este ataşată de porţiunea maternă a placentei prin învelişurile citotrofoblastice. Vilii corionici stem (de ancorare) sunt ataşaţi ferm deciduei bazale prin învelişul citotrofoblastic, ancorând sacul corionic şi placenta la decidua bazală. Arterele şi venele materne trec liber prin deschizăturile din învelişul citotrofoblastic şi se deschid în spaţiul intervilozitar.

Aspectul placentei este determinat de forma ariei persistente a vililor corionici. De regulă, aceasta este o arie circulară, dând placentei un aspect discoidal. Pe măsură ce vilii corionici invadează decidua bazală, în timpul formării placentei, ţesutul endometrial este erodat pentru a lărgi spaţiul intervilozitar. Acest proces produce câteva arii proeminente de ţesut decidual numite septuri placentare care proemină pe placa corionică. Septurile placentare divid partea fetală a placentei în arii neregulate, convexe numite cotiledoane (fig. 7.4.). Fiecare cotiledon vizibil pe suprafaţa maternă a placentei constă din doi sau mai mulţi vili stem şi din ramurile lor. La sfârşitul lunii a 4-a decidua bazală este înlocuită aproape în întregime de cotiledoane.

Decidua capsularis - partea deciduei situată superficial faţă de produsul de concepţie formează o capsulă pe deasupra suprafeţei externe (fig. 7.2). Pe măsură ce produsul de concepţie se măreşte decidua capsularis proemină în cavitatea uterină, care se micşorează, eventual luând contact şi fuzionând cu decidua parietalis, obliterând cavitatea uterină. La 22 de săptămâni, reducerea suportului sanghin la decidua capsularis produce degenerarea şi dispariţia sa.

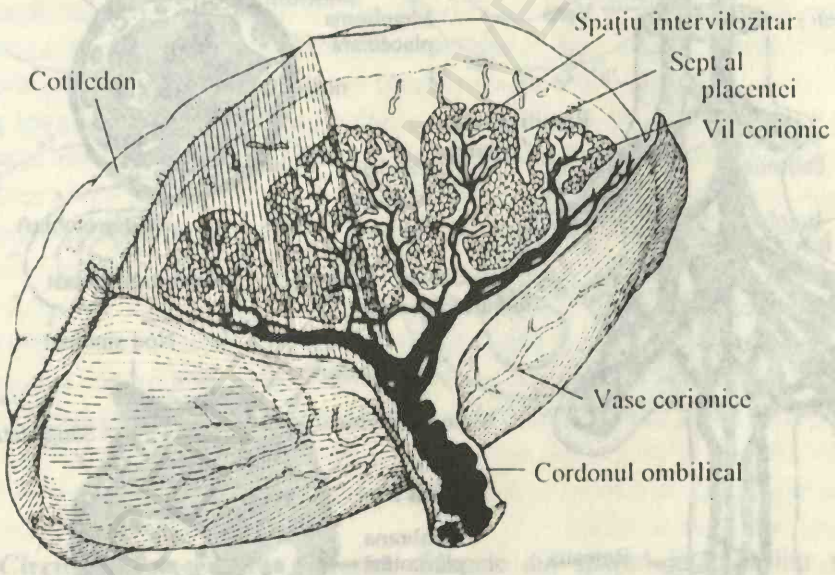

Fig. 7.4. Dezvoltarea placentei.

Spaţiul intervilozitar umplut cu sânge matern este derivat din lacunele care se dezvoltă în sinciţiotrofoblast în timpul săptămânii a doua şi rezultă din lărgirea şi coalescenţa lacunelor. El va fi divizat în compartimente de septurile placentare, dar aceste compartimente comunică liber deoarece septurile nu ajung la placa corionică.

Sângele matern intră în spațiul intervilozitar prin arterele spiralate din decidua bazală. Aceste artere endometriale trec prin orificii ale învelișului citotrofoblastic și descarcă sângele în spațiul intervilozitar.. De aici va fi drenat apoi în venele endometriale care penetrează și ele învelișul citotrofoblastic. Ramurile vilozitare sunt scăldate continuu de sângele matern care circulă prin spațiul intervilozitar. Aici au loc schimburile de gaze și substanțe nutritive.

Membrana amniocorionică. Sacul amniotic crește mai rapid decât sacul corionic. Drept rezultat amniosul și corionul fuzionează și formează membrana amniocorionică care va fuziona cu decidua capsularis. După degenerarea deciduei capsularis membrana amniocorionică va fuziona cu decidua parietalis. În timpul travaliului această membrană amniocorionică se rupe. Ruptura înainte de termen a acestei membrane (punga apelor) duce adesea la travaliul prematur. Când membrana amniocorionică se rupe lichidul amniotic iese prin cervix și vagin la exterior.

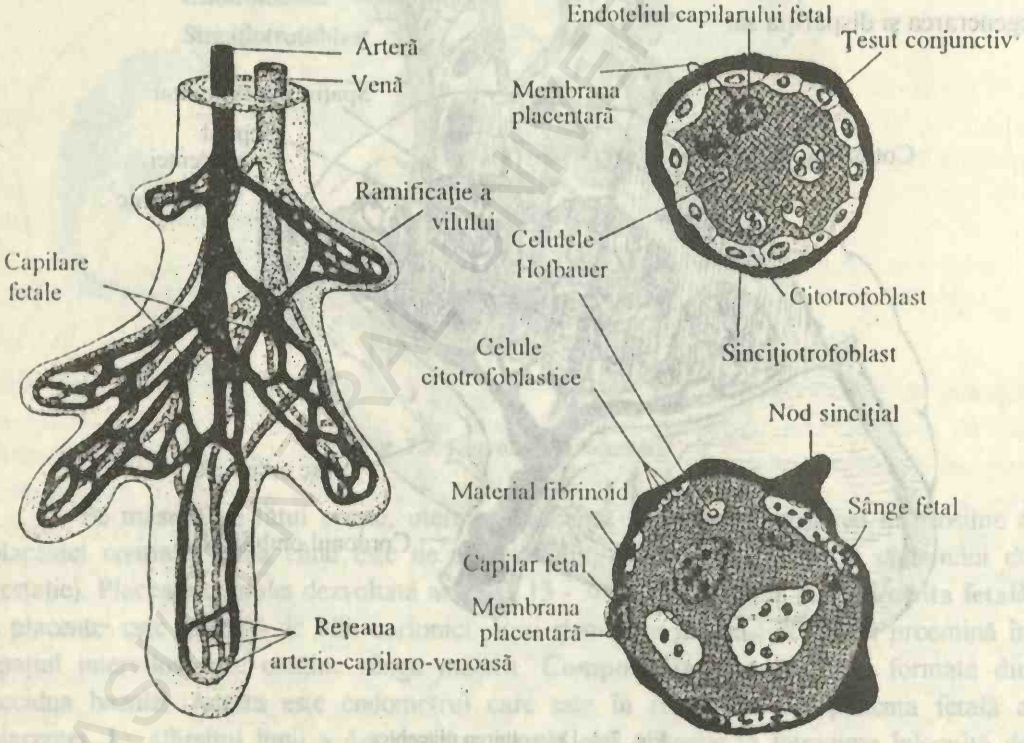

Fig. 7.5. Structura vililor.

Circulația placentară fetală. Sângele puțin oxigenat părăsește fătul și, prin arterele ombilicale, ajunge la placentă unde acestea se divid în vase radiare ce se ramifică liber în placa corionică înainte de a intra în vili. Vasele sanghine formează un sistem extins

arterio-capilaro-venos care aduce sângele fetal în imediata apropiere a sângelui matern (fig. 7.5.). Aceste sisteme furnizează o largă arie de schimb între curentele sanghine fetal şi matern. În mod normal, nu există nici un amestec între sângele matern şi fetal, dar cantităţi mici de sânge fetal pot intra în circulaţia maternă datorită unor defecte dezvoltate uneori în membrana placentară (fig. 7.6.). Sângele fetal bine oxigenat trece în venele cu pereţi subţiri care urmează arterelor placentare şi care, la locul de ataşare a cordonului ombilical, converg pentru a forma vena ombilicală ce transportă sânge bogat în oxigen şi substanţe nutritive la făt.

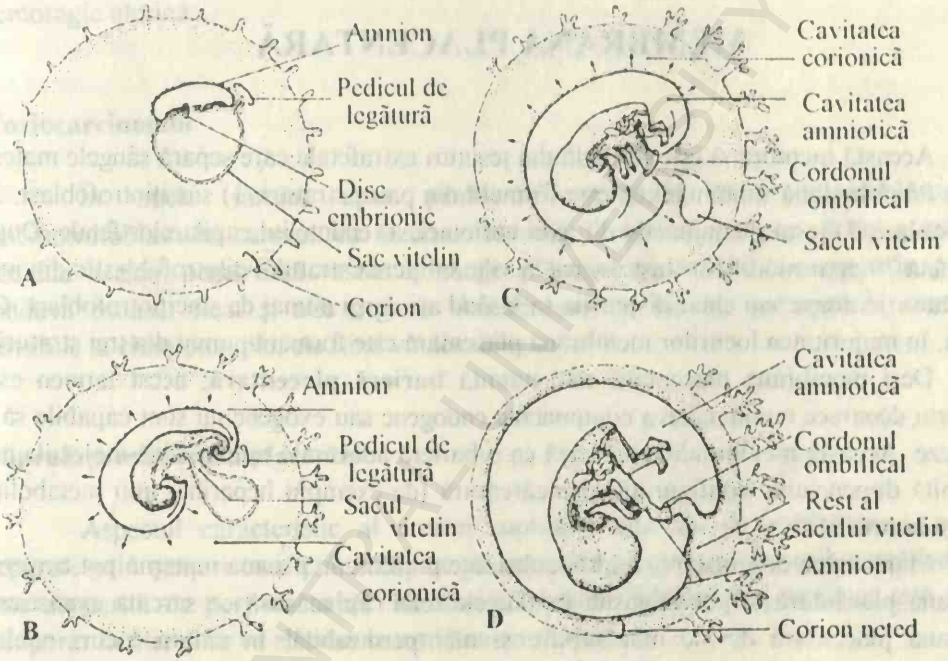

Fig. 7.6.

Circulaţia placentară maternă. Sângele din spaţiul intervilozitar este situat temporar în afara sistemului circulator matern. El pătrunde în spaţiul intervilozitar prin 80 - 100 de artere spiralate din decidua basalis străbătând deschizăturile învelişului citotrofoblastic. Sângele din arterele spiralate este pulsatil şi este propulsat în jeturi de presiunea sângelui matern. Sângele care intră are o presiune considerabil mai mare decât cea din spaţiul intervilozitar şi el ţâşneşte către placa corionică formând un fel de plafon al spaţiului. Pe măsură ce presiunea descreşte, sângele curge încet în jurul ramurilor vilozitare permiţând schimbul de gaze şi metaboliţi cu sângele fetal. Apoi, el se reîntoarce la venele endometriale şi la circulaţia maternă.

Creşterea normală a fătului depinde mai mult de scăldarea adecvată a ramurilor vilozitare de către sângele matern decât de oricare alt factor. Reducerea circulaţiei uteroplacentare (cauzată de exemplu de nicotină) are drept rezultat hipoxia fetală şi încetinirea creşterii, iar reducerea severă poate cauza chiar moartea fătului. Spaţiul intervilozitar al placentei materne conţine aproximativ 150 ml de sânge care este înlocuit de 3 - 4 ori pe minut. Contracţiile intermitente ale uterului în timpul sarcinii scad curgerea sanghină utero-placentară, dar nu produc creşterea semnificativă a sângelui în spaţiul intervilozitar. În consecinţă, transferul de oxigen la făt este scăzut în timpul contracţiilor uterine, dar procesul nu este oprit.

MEMBRANA PLACENTARĂ

Această membrană este formată din ţesuturi extrafetale care separă sângele matern şi fetal. Până la două săptămâni ea este formată din patru straturi: 1) sinciţiotrofoblast; 2) citotrofoblast; 3) ţesutul conjunctiv din vilii corionici; 4) endoteliul capilarelor fetale. După săptămâna 20 apar modificări histologice în vili: subţierea stratului citotrofoblastic din mai multe ramuri viloase sau chiar dispariţia sa lăsând arii largi numai de sinciţiotrofoblast. Ca rezultat, în majoritatea locurilor membrana placentară este formată numai din trei straturi.

Deşi membrana placentară este numită **barieră placentară**, acest termen este impropriu deoarece numai câteva componente endogene sau exogene nu sunt capabile să o traverseze. Această membrană acţionează ca o barieră adevărată numai dacă molecula are o anumită dimensiune, configuraţie şi încărcătură (de exemplu heparine, unii metaboliţi, toxine şi hormoni).

Majoritatea drogurilor şi a altor substanţe prezente în plasma maternă pot traversa membrana placentară şi pot fi găsite în sângele fetal. Pe măsură ce sarcina avansează, membrana placentară devine mai subţire şi mai permeabilă. În câteva locuri nucleii sinciţiotrofoblastului se adună în agregate nucleare care se distrug continuu şi sunt transportaţi din spaţiul intervilozitar în circulaţia maternă unde vor fi distruşi de enzimele locale, situate în plămânul matern.

Către sfârşitul sarcinii, pe suprafaţa vililor se formează material fibrinoid constând în fibrină şi alte materiale care se colorează intens cu cozina. Acest material pare a reduce funcţiile placentare.

Placenta după naştere

Placenta are, de regulă, un aspect discoidal cu un diametru de 15 - 20 cm şi o grosime de 2 - 3 cm. Ea cântăreşte 500 - 600 de grame având cam 1/6 din greutatea fătului. Marginile placentei se continuă cu sacul amniotic rupt şi sacii corionici.

Variații în aspectul placentei

Pe măsură ce placenta se dezvoltă, vilii corionici persistă numai acolo unde corionul vilos este în contact cu decidua basalis. Când vilii persistă şi în alte locuri, apar modificări placentare: placente accesorii, placente bidiscoidale, placente difuze şi placente în formă de scară de şea. Deşi există multe variații în conformația placentei, majoritatea au o mică importanță fiziologică sau clinică. Examinarea placentei poate da, totuşi, informații asupra cazurilor de: disfuncție placentară, insuficiență a creşterii fetale, boli neonatale şi moarte infantilă. Studiul placentei după naştere stabileşte dacă placenta este completă sau dacă a rămas în uter o retenție de cotiledon sau o placentă accesorie care poate duce la hemoragie uterină.

Coriocarcinomul

În unele sarcini apar proliferări anormale ale citotrofoblastului şi sincițiotrofoblastului care au ca rezultat formarea tumorilor maligne. Acestea invadează decidua bazală, penetrează vasele de sânge şi limfaticele şi dau metastaze în pulmoni, măduva osoasă, ficat şi alte organe. Aceste coriocarcinoame gestaționale sunt foarte sensibile la chimioterapie, ele fiind vindecabile.

Suprafața maternă a placentei

Aspectul caracteristic al acestei suprafețe este dat de cotiledoane, care sunt separate prin şanțuri care erau ocupate de septurile placentare. Suprafața cotiledoanelor este acoperită de porțiuni subțiri de deciduă bazală. Majoritatea deciduei este reținută temporar în uter şi se va elimina la următoarea sângerare.

Suprafața fetală a placentei

Cordonul ombilical este ataşat, de regulă, la suprafața fetală şi amniosul de deasupra se continuă cu amniosul aderent plăcii corionice a placentei. Vasele corionice radiază spre şi de la cordonul ombilical, fiind vizibile clar prin amniosul transparent. Vasele ombilicale se ramifică pe suprafața fetală pentru a forma vasele corionice care intră în vilozități.

În placentă între sângele matern şi cel fetal au loc schimburi de gaze respiratorii, substanțe nutritive, produşi de metabolism şi anticorpi. Sângele matern pătrunde în spațiile intervilozitare prin aproximativ 100 de artere spiralate, scaldă vilii şi se reântoarce prin venele endometriale (fig. 7.1.). Placenta conține aproximativ 150 de ml

BCU IASI / CENTRAL UNIVERSITY LIBRARY

sânge matern, volum care este înlocuit de 3 - 4 ori pe minut. Substanțele nutritive și oxigenul trec din sângele matern de-a lungul straturilor peretelui vilozitar în sângele fetal, iar produșii de metabolism ca dioxidul de carbon, ureea, acidul uric și bilirubina (produs de degradare a hemoglobinei) trec în sens invers din sângele fetal în sângele matern.

Anticorpii traversează placenta pentru a intra în circulația fetală, mama transferând astfel fătului o imunitate pasivă împotriva unor infecții (de exemplu difteria și rujeola). Acești anticorpi persistă în sângele copilului câteva luni după naștere asigurându-i protecția până când acesta își maturează propriul sistem imunitar.

Eritroblastoza fetală este determinată de trecerea anticorpilor anti-Rh de la o mamă Rh^- la un făt Rh^+. Există uneori cazuri când transferul anticorpilor materni la făt nu este benefic, anticorpii fiind îndreptați împotriva unui factor Rh localizat pe globulele roșii fetale producând hemoliza lor.

Factorii Rh reprezintă un grup de molecule de suprafață determinate genetic, prezente pe membranele plasmatice ale globulelor roșii la majoritatea indivizilor dar nu la toți. Purtătorii de globule roșii ce poartă factorul Rh se numesc Rh^+, iar cei care nu poartă Rh^-. Dacă o mamă Rh^- poartă un făt Rh^+ și sângele fetal pătrunde în circulația maternă, mama va fabrica anticorpi împotriva celulelor roșii fetale. La naștere când mici cantități de sânge fetal traversează placenta către circulația maternă, anticorpii materni rezultați nu se formează în timpul sarcinii fătului care le-a indus formarea. Totuși, dacă aceeași mamă poartă un al doilea făt Rh^+, anticorpii săi anti Rh pot traversa placenta și distruge globulele roșii fetale producând anemia fătului și a nou-născutului. Această boală se numește boala hemolitică a noului născut sau eritroblastoza fetală. Ultimul nume vine de la faptul că distrugerea globulelor roșii stimulează o producție compensatorie a unui număr mare de celule roșii nucleate imature numite eritroblaste.

O altă consecință, uneori fatală a acestei boli, este **hidropizia** - acumularea de apă în făt. Mai mult decât atât, distrugerea globulelor roșii acumulează mari cantități de bilirubină (produs de degradare a hemoglobinei) în circulația fetală. Această bilirubină poate fi depistată în creierul în dezvoltare ducând la alterare cerebrală și chiar moarte.

Prevenirea eritroblastozei fetale se poate face prin transfer de sânge Rh^- fătului în uter și la nou-născut, astfel încât anticorpii materni să găsească mai puține celule pentru a le distruge.

O metodă mai economică preventiv este administrarea de anticorpi anti Rh la mamele Rh^- imediat după nașterea fiecărui copil Rh^+. Acești anticorpi distrug celulele roșii fetale Rh^+ din circulația maternă înainte ca ei să stimuleze sistemul imunitar al mamei prevenindu-se astfel fabricarea de către mamă a anticorpilor anti Rh.

Placenta permite trecerea câtorva agenți patogeni virali și bacterieni

Deși placenta este practic impermeabilă pentru microorganisme, numeroase

bacterii şi virusuri pot traversa placenta şi infecta fătul. Acesta nu are un sistem imunitar funcţional, el primind anticorpi materni pentru protecţie, fiind cel mai adesea inapt pentru luptă. De aceea o infecţie blândă a mamei poate afecta sau chiar omorâ fătul.

Viruşii care pot traversa placenta sunt: virusul **rubella** (agentul rubeolei), virusul **varicella-zoster** (agentul varicelei), **citomegalovirusul** (agentul mononucleozei) şi **Coxsackie-virusul** (agentul pentru variate boli uşoare la adult).

Dacă viruşii afectează embrionul în dezvoltarea precoce, el poate induce avortul; dacă infecţia apare mai târziu poate determina o gamă largă de anomalii ca: orbirea, microcefalia, întârziere mintală. O altă bacterie care determină multe infecţii congenitale este **Treponema pallidum** (agentul sifilisului) care traversează cu uşurinţă placenta. **Virusul imunodeficienţei umane** (HIV) poate fi de asemenea, transmis prin placentă în timpul parturiţiei sau prin laptele matern, fiind agentul sindromului de deficienţă imunitară dobândită (AIDS) şi sindroamelor asociate. Acest virus poate traversa uneori placenta infectând fătul. Poate fi transmis de asemenea, în timpul naşterii sau prin laptele matern în timpul lactaţiei. Copiii infectaţi cu HIV pot fi aparent sănătoşi la naştere dar mor de regulă, în jurul vârstei de 3 ani. Ca şi la adult boala ditruge sistemul imunitar şi lasă copilul vulnerabil la infecţii repetate (infecţii ale glandelor parotide, diaree, bronşite, infecţii ale urechii medii). Pneumoniile cu **Pneumocystis carinii**, o infecţie caracteristică adultului cu AIDS este un simptom de alarmă particular la copii care mor în 1 - 3 luni.

Organizaţia Mondială a Sănătăţii estimează că în anul 2000, 10 milioane de copii vor dobândi HIV de la mamele lor.

Agenţii teratogeni au un rol deosebit în provocarea unor variate anomalii congenitale specifice sau o întârziere în creşterea fetală. Aceşti agenţi ajung la făt prin traversarea placentei.

Identificarea substanţelor teratogene este destul de dificilă. Sunt utilizate studii epidemiologice şi pe animale de studiu gravide. Dificultăţile apar datorită naturii complexe a agenţilor teratogeni. Majoritatea malformaţiilor congenitale au o etiologie multifactorială depinzând atât de expunerea la agentul teratogen cât şi de caracteristicile genetice ale indivizilor. O doză identică de teratogene poate determina unui individ anomalii severe, iar la altul să nu aibă nici un efect. Mai mult decât atât malformaţiile apar mai ales în timpul "perioadei sensibile", când embrionul suferă procesul de morfogeneză. Majoritatea evenimentelor organogenezei au loc în timpul primelor săptămâni de dezvoltare, această perioadă fiind cea mai vulnerabilă la acţiunea agenţilor teratogeni.

Drogurile terapeutice teratogene includ retinoizii (vitamina A şi analogii), anticoagulantele warfarinice, anticonvulsivantele trimetadion şi fenitoin şi un număr de agenţi chimici utilizaţi în tratamentul cancerului. Aceşti agenţi îşi exercită efectele mai ales în perioada embrionară, dar multe anestezice şi alte droguri pot afecta şi mai târziu sănătatea fătului.

Alte droguri teratogene sunt: tutunul, alcoolul, cocaina.

Cocaina consumată de femeile gravide traversează cu uşurinţă placenta şi dă dependenţă la fătul în dezvoltare. Această dependenţă duce la o frecvenţă mare de morbiditate fetală (boli) şi mortalitate infantilă. Cocaina determină scăderea greutăţii la naştere, anomalii, infarctul cortexului cerebral, malformaţii cardio-vasculare. Copiii născuţi din mame care au consumat cocaină, marijuana, alcool, tutun, heroină pot să se nască prematur. Travaliul prematur cauzat de cocaină poate fi determinat de două mecanisme:

- cocaina determină vasoconstricţia vaselor de sânge asociată cu ruptura membranelor placentare (separarea prematură a placentei de uter) prin închiderea parţială a circulaţiei sângelui prin placentă.
- drogul afectează contractilitatea miometrului uterin făcându-l mai sensibil la semnalele care iniţiază travaliul.

Cu excepţia relaxantelor musculare, ca succinilcolina şi curara, majoritatea agenţilor utilizaţi pentru declanşarea travaliului traversează cu uşurinţă membrana placentară. Depinzând de doză şi de timpul de administrare în raport cu travaliul, aceste droguri pot provoca depresie respiratorie la nou-născut. Nu trebuie uitat faptul că, *pe măsură sarcina avansează, subţierea membranei placentare facilitează trecerea drogurilor.*

SECREŢIA ENDOCRINĂ PLACENTARĂ

Placenta este un producător extrem de prolific de hormoni steroizi şi proteici şi prostaglandine. Două din produsele sale majore sunt hormoni steroizi: progesteronul şi estrogenii care sunt responsabili de menţinerea sarcinii şi prevenirea avortului spontan şi a travaliului prematur. Progesteronul poate fi obţinut din placentă în toate stadiile gestaţionale, indicând faptul că este esenţial pentru menţinerea sarcinii. Placenta formează progesteron din colesterolul matern. Ovarele unei femei gravide pot fi scoase după primul trimestru de sarcină fără a cauza avort, deoarece progesteronul este produs în timpul primelor săptămâni de sarcină de corpus luteum de sarcină din ovar, dar mai târziu (din a 11-a săptămână) el va fi produs de placentă, iar corpus luteum degenerează. Atât progesteronul cât şi estrogenii sunt produşi în cantităţi mari de sinciţiotrofoblast.

Hormonii proteici sintetizaţi de placentă (sinciţiotrofoblast) sunt:

- **gonadotropina corionică umană** (hCG) similară hormonului luteinizant (LH) este secretată pentru prima dată de sinciţiotrofoblast în timpul săptămânii a doua de sarcină; menţine activitatea secretorie a corpusului luteum prevenind începerea următoarei

perioade menstruale. Concentrația sa este maximă în sângele și urina fetală la opt săptămâni după care concentrația sa scade.

Deoarece acest hormon este produs numai de țesutul fetal și este excretat în urina maternă, el este utilizat în testele de sarcină. Totuși, el poate fi produs din abundență și de molele hidatiforme. Persistența acestui hormon după două luni de gestație poate indica o sarcină molară.

- **somatotropina corionică umană** (hCS) numită și hormonul lactogen placentar uman (hPL);

- **tirotropina corionică umană** (hCT);

- **adrenocorticotropina corionică umană** (hCACTH);

- **factorii de creștere insulin-like**;

- **hormonul eliberator de corticotropină** și

- **endotelina** reprezintă o gamă largă de hormoni proteici produși de placentă. Este clar că placenta produce mulți din hormonii fabricați de hipotalamus și hipofiză.

Mai mult decât atât, membranele placentare sintetizează **prostaglandine**, o familie de substanțe care îndeplinesc multe funcții în diverse țesuturi ale corpului. Ele par a fi intim implicate în menținerea sarcinii și declanșarea travaliului. Semnalul care inițiază travaliul pare a fi reducerea raportului dintre progesteron și estrogen, dar efectul acestui semnal poate fi mediat de o creștere în nivelele prostaglandinelor placentare.

CORDONUL OMBILICAL

Atașarea cordonului ombilical, care conectează fătul la placentă, se face cel mai adesea în centrul suprafeței fetale a placentei, dar se poate realiza în orice punct (de exemplu inserția la marginea placentei sau chiar la membrane numită inserție velamentoasă). Pe măsură ce cavitatea amniotică se lărgește, amniosul învelește cordonul ombilical, formând acoperișul epitelial.

Cordonul ombilical are în general 1 - 2 cm diametru și o lungime de 30 - 90 cm (în medie 55 cm). Cordoanele prea lungi sau prea scurte sunt rare. Cele lungi au tendință la prolaps sau la înrulare în jurul fătului. Recunoașterea precoce și promptă a prolabării de cordon este importantă, deoarece cordonul poate fi comprimat între prezentație și pelvisul

osos al mamei. Acest lucru poate determina hipoxie sau anoxie fetală care dacă persistă peste 5 minute afectează creierul fătului producând retardare mintală.

Cordonul ombilical are, de regulă, două artere şi o singură venă care sunt înconjurate de ţesut conjunctiv mucoid (gelatina lui Wharton). Deoarece vasele ombilicale sunt mai lungi decât cordonul ele au un aspect spiralat şi îngroşat. Aceste îngroşări formează noduri care în majoritatea cazurilor nu au nici o semnificaţie dar în 1 % din naşteri se pot forma noduri adevărate ce pot determina moartea fetală prin anoxie. Uneori, cordonul ombilical se poate încolăci în jurul fătului sau în 1/5 din naşteri chiar în jurul gâtului fătului existând risc fetal.

La aproximativ unul din 200 de nou-născuţi este prezentă în cordon doar o singură arteră ombilicală care poate fi asociată cu anomalii fetale (în special cardio-vasculare). Absenţa unei artere rezultă din agenezia sau degenerarea acestui vas în timpul dezvoltării precoce.

AMNIOSUL ŞI LICHIDUL AMNIOTIC

Amniosul formează un sac amniotic membranos, umplut cu lichid care înconjură embrionul şi mai târziu fătul. Deoarece amniosul este ataşat de marginile discului embrionar, joncţiunea sa cu embrionul (viitorul ombilic) este localizată pe suprafaţa ventrală după înrularea embrionului (fig. 7.7.).

Originea lichidului amniotic

Iniţial, lichidul amniotic este secretat de celulele amniotice dar cea mai mare parte derivă din lichidul interstiţial al ţesutului matern, prin difuziune de-a lungul membranei amniocorionice din decidua parietală. Mai târziu, se produce o difuziune a lichidului prin placa corionică din sângele spaţiului intervilozitar al placentei. Înainte de a apare cheratinizarea pielii, o cale importantă pentru trecerea apei şi a substanţelor dizolvate în lichidul tisular, de la făt în cavitatea amniotică este prin piele; ca urmare, lichidul amniotic este similar cu lichidul tisular fetal.

Lichidul poate fi secretat şi de tractul respirator fetal (Bisonette, 1986). Rata zilnică a lichidului secretat în cavitatea amniotică de tractul respirator este de 300 - 400 ml.

Începând din săptămâna a 11-a fătul contribuie de asemenea, la acumularea de lichid amniotic, eliminând urină. În sarcina avansată se adaugă aproximativ o jumătate de litru de urină pe zi.

Volumul lichidului amniotic creşte încet, ajungând la 30 ml la 10 săptămâni, 350 ml la 20 săptămâni şi 700 - 1000 ml la 37 săptămâni.

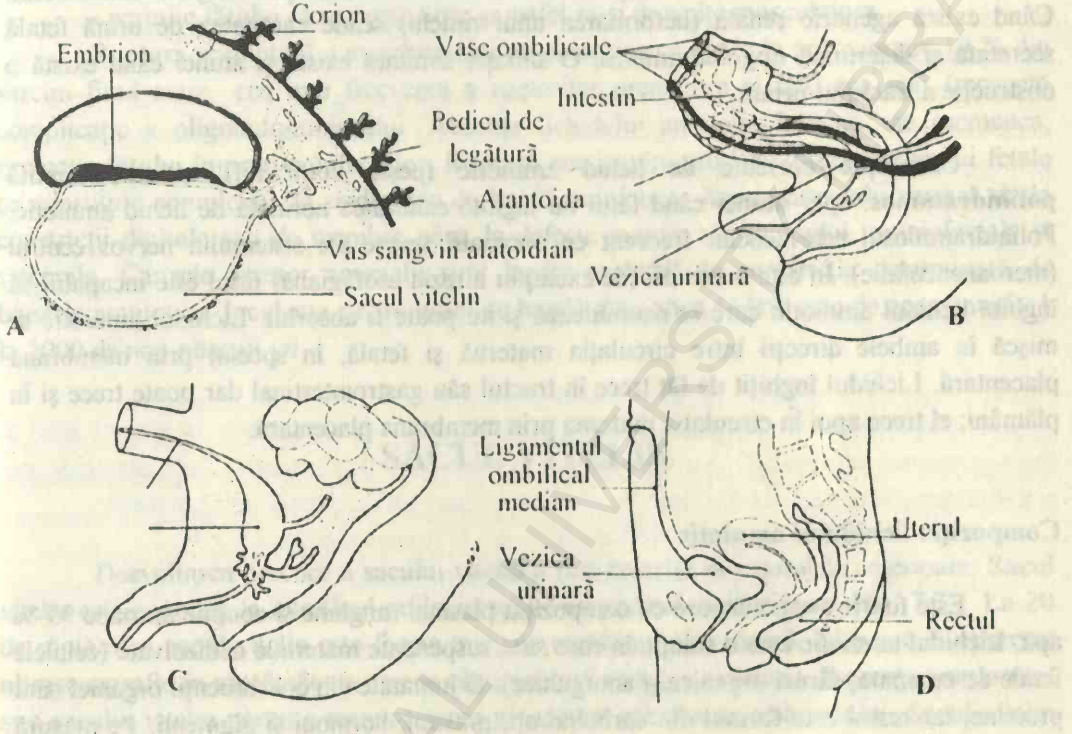

Fig. 7.7.

Circulaţia lichidului amniotic

Apa conţinută în lichidul amniotic se schimbă la fiecare trei ore. Cantităţi mari de apă trec prin membrana amniocorionică în lichidul ţesutului matern şi intră în capilarele uterine. Un schimb de lichid cu sângele fetal există de asemenea, prin cordonul ombilical şi la locul în care amniosul aderă la placa corionică pe suprafaţa fetală a placentei; drept urmare lichidul amniotic este în echilibru cu circulaţia fetală.

Lichidul amniotic este înghiţit de făt şi absorbit de tractul digestiv şi respirator fetal. În ultimele stadii de sarcină fătul înghite peste 400 ml de lichid amniotic pe zi. Lichidul trece în curentul sanghin fetal, iar produşii de metabolism din el traversează membrana placentară şi intră în spaţiul intervilozitar. Apa în exces din sângele fetal este excretată de rinichiul fetal şi returnată sacului amniotic prin tractul urinar fetal.

BIBLIOTECA CENTRALĂ UNIVERSITARĂ

Cantitățile scăzute de lichid amniotic (400 ml în al treilea trimestru), situații numite **oligohidramnios** rezultă în majoritatea cazurilor din insuficiența placentară cu diminuarea fluxului sanghin fetal. Ruptura prematură a membranelor amniocorionice apare în aproximativ 10 % din sarcini fiind cel mai des consecință a oligohidramniosului. Când există agenezie renală (neformarea unui rinichi) scade cantitatea de urină fetală secretată și determină oligohidramnios. O situație similară există și atunci când există o obstrucție a tractului urinar.

Cantitățile crescute de lichid amniotic (peste 2000 ml), situație numită **polihidramnios**, apar atunci când fătul nu înghite cantitatea normală de lichid amniotic. Polihidramniosul este asociat frecvent cu anomalii severe ale sistemului nervos central (meroanencefalie). În alte anomalii (de exemplu atrezia esofagiană) fătul este incapabil să înghită lichidul amniotic care se acumulează și nu poate fi absorbit. Lichidul amniotic se mișcă în ambele direcții între circulația maternă și fetală, în special prin membrana placentară. Lichidul înghițit de făt trece în tractul său gastrointestinal dar poate trece și în plămâni; el trece apoi în circulația maternă prin membrana placentară.

Compoziția lichidului amniotic

Este foarte asemănătoare cu compoziția plasmei sanghine și conține aproape 99 % apă. Lichidul amniotic este o soluție în care sunt suspendate materiale nedizolvate (celulele fetale descuamate, săruri organice și anorganice). O jumătate din constituenții organici sunt proteine, iar restul este format din carbohidrați, grăsimi, hormoni și pigmenți. Pe măsură ce sarcina avansează, în lichidul amniotic se va adăuga și substanțele excretorii fetale (meconiu și urină). Prin amniocenteză se pot efectua studii asupra enzimelor fetale, a aminoacizilor, hormonilor și altor substanțe conținute în lichidul amniotic.

Astfel, studiul celulelor fetale permite diagnosticul sexului fetal și diagnosticul genetic detectându-se fetii cu anomalii cromozomiale (trisomia 21 = sindrom Down). Cantitățile crescute de α-fetoproteină (AFP) din lichidul amniotic indică defecte ale tubului neural (meroanencefalie), iar cantitățile scăzute de AFP pot indica defecte cromozomiale, ca trisomia 21.

Semnificația lichidului amniotic

Embrionul suspendat în lichidul amniotic de cordonul ombilical se mișcă liber. Acest lichid amniotic are câteva funcții importante care asigură dezvoltarea normală a fătului:

- permite creșterea simetrică a embrionului;
- acționează ca o barieră la infecții;
- permite dezvoltarea normală a plămânilor fetali și a tractului gastrointestinal;

- previne aderența amniosului la embrion;
- protejează embrionul împotriva loviturilor;
- ajută la controlul temperaturii corpului fetal prin menținerea unei temperaturi relativ constante;
- permite fătului să se miște liber și astfel să-și dezvolte musculatura.

Ruptura prematură a membranelor amniocorionice apare la aproximativ 10 % din sarcini fiind cauza cea mai frecventă a nașterilor premature și este cea mai frecventă complicație a oligohidramniosului. Absența lichidului amniotic înlătură, de asemenea, protecția fătului împotriva infecțiilor. Ruptura amniosului produce diferite anomalii fetale ce constituie complexul de sindroame de bandă amniotică. Aceste anomalii variază de la constricții digitale sau de membre până la defecte majore ale scalpului, craniofaciale și viscerale. Cauzele acestor anomalii sunt legate probabil de constricția determinată de bandele amniotice. Incidența sindromului de bandă amniotică (ABS) este de aproximativ 1 la 2000 de nou-născuți vii.

SACUL VITELIN

Dezvoltarea precoce a sacului vitelin a fost descrisă în capitolele anterioare. Sacul vitelin este conectat la intestinul mijlociu printr-un pedicul vitelin îngust (fig. 7.7.). La 20 de săptămâni sacul vitelin este foarte mic, de regulă nu este vizibil. El poate fi observat ultrasonografic în săptămâna a cincea când poate fi văzut și amniosul. Prezența amniosului și a sacului vitelin permite recunoașterea precoce și măsurarea embrionului. Sacul vitelin este vizibil ultrasonografic până la sfârșitul primului trimestru.

Semnificația sacului vitelin:

- are un rol în transferul substanțelor nutritive către embrion în timpul săptămânilor a doua și a treia (4 și 5 de gestație).
- dezvoltarea vaselor apare mai întâi în peretele sacului vitelin începând din săptămâna a treia și continuă până când începe activitatea hematopoietică a ficatului în săptămâna a șasea.
- în timpul săptămânii a patra partea dorsală a sacului vitelin este încorporată în embrion ca intestin primitiv. Endodermul său dă naștere epiteliului traheii, bronhiilor și plămânilor și al tractului digestiv.
- celulele germinale primordiale apar în peretele sacului vitelin în săptămâna a treia și migrează ulterior în gonadele în dezvoltare. Ele se diferențiază în celulele germinale (spermatogonii la bărbat și ovogonii la femeie).

Situaţia sacului vitelin

La zece săptămâni micul sac vitelin este suspendat în cavitatea corionică între amnios şi sacul corionic. El se atrofiază pe măsură ce sarcina avansează, devenind din ce în ce mai mic. în câteva cazuri rare el persistă în timpul sarcinii apărând ca o mică structură pe suprafaţa fetală a placentei, în imediata vecinătate a inserţiei cordonului ombilical. Persistenţa sa nu are semnificaţie clinică. Pediculul vitelin se detaşează de regulă de intestinul mijlociu la sfârşitul săptămânii a şasea. La aproximativ 2% din adulţi partea proximală intraabdominală a pediculului vitelin persistă ca un diverticul numit diverticulul lui Meckel.

ALANTOIDA

Dezvoltarea sa precoce a fost descrisă în capitolele anterioare. În timpul lunii a doua porţiunea ombilicală extraembrionară a alantoidei degenerează. Deşi alantoida nu este funcţională la embrionii umani, ea este importantă pentru următoarele motive:

- formarea de sânge începe în peretele său în timpul săptămânilor 3 - 4.
- vasele sale sanghine devin vene şi artere ombilicale;
- lichidul din cavitatea amniotică difuzează în vasele ombilicale şi intră în circulaţia fetală prin transferul sângelui matern prin membrana placentară.
- porţiunea intraembrionară a alantoidei merge de la ombilic la vezica urinară, cu care se continuă. Pe măsură ce vezica se măreşte, alantoida involuează pentru a forma un tub îngroşat numit urac. După naştere uracul devine un cordon fibros, numit ligament ombilical median care se întinde de la vârful vezicii urinare la ombilic.

MEMBRANELE FETALE LA GEMENI

Aranjamentul membranelor fetale la gemeni variază considerabil fiind dependent de tipul gemenilor ca şi de timpul de separare în cazul gemenilor monozigoţi.

Gemenii dizigoţi sau gemenii fraţi. Ei rezultă din fecundarea a două ovocite de doi spermatozoizi diferiţi. Deoarece amândoi zigoţii au o constituţie genetică diferită, membrii individuali nu se aseamănă mai mult decât fraţii sau surorile de vârste diferite. Pot avea sau nu acelaşi sex. Amândoi zigoţii se implantează în uter şi fiecare îşi dezvoltă propria placentă, propriul amnios şi propriul sac corionic. Uneori, cele două placente sunt localizate foarte apropiat şi pot fuziona. Alteori, gemenii dizigoţi posedă globule roşii de două tipuri diferite indicând faptul că fuzionarea celor două placente a fost aşa de intimă încât a avut loc un schimb de globule roşii.

Gemenii monozigoți - identici. Gemenii care se formează dintr-un singur ovul fertilizat, deci prin diviziunea unui singur embrion original se numesc gemeni monozigoți sau identici. Aceşti gemeni prezintă aceeaşi matriță genetică şi, ca urmare ei arată identic, pe măsură ce cresc. Ei rezultă din diviziunea zigotului în stadii diferite de dezvoltare. Dacă separarea zigotului apare în timpul clivării de exemplu, dacă cele două blastomere produse de prima diviziune devin separate - blastomerele celor doi gemeni monozigoți se vor implanta separat, ca blastomerele gemenilor dizigoți şi nu îşi vor împărți membranele fetale.

Dacă gemenii se formează prin diviziunea masei celulare interne din blastocist, ei vor ocupa acelaşi corion, dar vor fi înconjurați de amniosuri separate şi vor avea placente separate, fiecare placentă dezvoltându-se în jurul pedicului de legătură a embrionului respectiv.

În sfârşit, dacă gemenii se formează prin diviziunea discului germinal bilaminar, ei vor ocupa acelaşi amnios.

Deoarece membranele fetale fuzionează când ele sunt împinse de creşterea fetilor, putem avea situația când nu este evident dacă septul membranos ce separă o pereche de gemeni reprezintă doar membranele amniotice (însemnând că gemenii împart corionul) sau corionuri şi amniosuri fuzionate (însemnând că gemenii nu împărțeau membranele fetale). Distincția se face prin grosimea şi opacitatea septului: membranele amniotice sunt subțiri şi aproape transparente, în timp ce membranele corionice sunt groase şi aproape opace.

Vasele corionice din placentele gemenilor monozigoți pot deveni conectate putând cauza diverse probleme fetale

În general placentele monozigote sunt conectate prin anastomozele vaselor corionice, mai ales arterele, şi această circulație anastomotică nu pune probleme deosebite. Astfel, dacă un geamăn moare, celălalt poate fi omorât prin embolism (blocaj al vaselor sanghine) cauzat de fragmente mici de țesut, rupte din fătul mort, care intră în circulația sanghină. Dacă presiunea sanghină a unui geamăn scade semnificativ, celălalt geamăn poate suferi un stop cardiac deoarece inima sa trebuie să pompeze sânge în ambele circulații.

Până nu demult singurul tratament pentru aceste situații era de a aştepta până când geamănul sănătos era suficient de mare pentru a supraviețui în afara uterului şi apoi se făcea operația cezariană. În ultimul timp s-au dezvoltat tehnici chirurgicale care permit scoaterea fătului bolnav sau mort, permițându-i geamănului sănătos să se dezvolte normal.

TEHNICI MODERNE DE DIAGNOSTIC PENTRU EVALUAREA SĂNĂTĂȚII COPILULUI NENĂSCUT

Există trei tehnici moderne pentru diagnosticul malformațiilor fetale și genetice:

*1. **Amniocenteza**. În amniocenteză lichidul amniotic este aspirat din cavitatea amniotică (în săptămânile 14 - 16) cu ajutorul unui ac trecut prin peretele abdominal după care este examinat. Acest lichid amniotic conține bioproduse metabolice fetale, celule desprinse de pe făt (posibil pulmonare) și de pe membrana amniotică. Un indicator util este o proteină, numită α-fetoproteină, a cărui nivel ridicat indică defecte ale tubului neural (anencefalia) sau defecte deschise ca gastroschizisul. Celulele fetale pot fi cultivate și apoi supuse controlului genetic pentru determinarea sexului sau a anomaliilor cromozomiale.*

Utilizarea tehnicilor de marcare poate detecta mutații specifice ale genomului care pot determina boli transmisibile.

Amniocenteza are totuși limite în sarcina precoce, când cantitatea de lichid amniotic este mică.

*2. **Mostrele de vili corionici**. În această tehnică se prelevează o mică mostră de vili corionici (10 - 40 mg de țesut) din corion cu ajutorul unui cateter care trece prin cervix sau cu un ac care trece prin peretele abdominal. Acest țesut poate fi direct cariotipat sau cariotipat după cultură. Această metodă furnizează și suficient țesut pentru tehnica de marcare. O complicație ce poate apare este că țesutul matern poate fi luat drept țesut fetal, ducând la un diagnostic greșit de sex sau la o decizie de avort a unui făt normal. Aceste riscuri se pot evita prin creșterea acestor celule pe cultură și, apoi, prin compararea lor cu celulele fetale obținute prin amniocenteză. Aceste două tehnici - amniocenteza și mostrele de vili corionici - sunt recomandate mamelor de peste 35 de ani.*

*3. **Ultrasonografia**. Prin această tehnică se scanează interiorul corpului cu ajutorul unui fascicul de ultrasunete (sunete cu frecvență între 3 și 10 MHz) și se utilizează un computer pentru a analiza modelul ecourilor returnate. Țesuturile cu densități diferite vor reflecta diferit sunetele și în acest fel este posibilă vizualizarea structurilor fetale în dezvoltare sau sesizarea diferitelor malformații. Această tehnică*

poate fi utilizată și pentru ghidarea acelor sau cateterelor folosite în amniocenteză sau în obținerea de mostre din vilii corionici. Ultrasunetele nu lezează țesuturile fetale.

Sunt mai multe tehnici de ultrasonografie:

*- **ultrasonografia de tip "M"** care arată modificările în poziția unei structuri în raport cu timpul.*

*- **ultrasonografia de tip "B"** (asemănătoare ecocardiografiei bidimensionale) care prezintă anatomia unui plan de scanare bidimensional; este ceva mai utilizată pentru examinarea fătului.*

*- **ultrasonografia Doppler** furnizează informații de curgere putând fi utilizată pentru a studia curgerea sângelui prin inimă și vasele sanghine în dezvoltare.*

*- **endosonografia** utilizează un aparat miniatural ce este introdus printr-un orificiu al corpului (de exemplu vaginul) ajungând astfel cât mai aproape de structura de interes, obținându-se astfel o imagine de rezoluție mai înaltă.*

Cel mai des utilizată este ultrasonografia de tip "B" prin care se pot diagnostica la făt defectele craniofaciale, anomalii de membre, hernii diafragmatice, sindroamele de disgenezie caudală, teratoamele, spina bifida și agenezia renală, anormalitățile cordului fetal și bătăile inimii.

Noile probleme create pentru părinți și medici de tehnicile moderne de diagnostic fetal și de chirurgia modernă

Dacă tehnicile moderne relevă un făt cu anomalii genetice semnificative apar probleme noi care trebuiesc rezolvate de medici și părinți în eventualitatea avortului; dacă ultrasonografia arată prezența unei malformații serioase, problema care se pune este dacă se poate aplica chirurgia fetală. Trebuie evaluați o serie de factori și anume: riscul mamei de a continua sarcina; posibilitatea chirurgiei fetale, riscul operației pentru mamă și făt, severitatea anomaliei sau bolii și avantajul corectării defectului înainte și după naștere.

*O serie de anomalii fetale pot fi corectate operativ. De exemplu, o **hernie diafragmatică** care poate avea ca rezultat hipoplazia pulmonară poate fi corectată prin deschiderea uterului, reintroducerea viscerelor herniate în abdomen și repararea chirurgicală a diafragmului fetal.*

***Hidrocefalia**, determinată de stenoza apeductului Sylvius, poate fi corectată prin crearea unui șunt ventriculo-amniotic prin craniu. Acest șunt are o valvă de presiune care permite trecerea într-un singur sens lăsând excesul de LCR să intre în cavitatea amniotică, iar creierul se dezvoltă normal.*

***Uropatia obstructivă** (constricția tractului urinar inferior care împiedică eliminarea urinii produse de rinichi) are ca rezultat oligohidramniosul și malformațiile congenitale consecutive (hipoplazia pulmonară și defectele feței și membrelor)*

periclitând şi rinichii în dezvoltare datorită hiperpresiunii din tubii urinari. Se poate corecta chirurgical.

Necorectarea acestor defecte enumerate duce la moarte sau la malformaţii grave.

Sunt unele defecte congenitale care nu pun în pericol viaţa cum ar fi de exemplu despicăturile labiale; acestea pot fi corectate foarte bine după naştere, dar lasă cicatrici, rezultatul nefiind perfect. S-a argumentat că, dacă ele ar fi rezolvate printr-o corecţie în uter, s-ar preveni cicatricea şi ar avea un rezultat cosmetic superior. Merită oare acest procedeu a fi folosit expunând părinţii şi copiii acestui risc ?

TERAPIA GENICĂ FETALĂ

Am văzut că prin tehnicile de mai sus sunt posibile detectarea mutaţiilor şi anomaliilor cromozomiale la făt. Se pune întrebarea dacă aceste erori genice pot fi corectate înainte de naştere în aşa fel încât dezvoltarea să fie normală. Pentru a rezolva aceste probleme se pot utiliza tehnicile de ***mutageneză inserţională****. Aceste tehnici au fost utilizate cu succes pentru vindecarea unor boli genetice la animalele experimentale. De exemplu, la şoareci cu o mutaţie dominantă care împiedică diferenţierea normală a celulelor sanghine (producând anemie). În acest experiment celulele stem primitive hematopoietice au fost scoase de la şoarecele mutant; gena normală a fost introdusă (transferată) în aceste celule via un vector retrovirus. Celulele stem "tratate" au fost apoi introduse în şoarecele mutant care a fost iradiat cu doze mari pentru a distruge toate celulele sale stem hematopoietice. Aceste celule stem "tratate" au repopulat măduva osoasă a şoarecelui şi au produs apoi celule sanghine normale.*

Pentru a se putea utiliza terapia genică trebuiesc îndeplinite anumite condiţii:

- boala să fie recesivă, cauzată de absenţa funcţionării normale a copiei genei;

- gena să poată fi clonată;

- gena trebuie să codifice un singur polipeptid;

- polipeptidul nu trebuie să necesite un mediu celular specific sau reglări precise pentru a fi exprimat şi a-şi îndeplini funcţia;

- boala trebuie să fie vindecată dacă polipeptidul este exprimat de un alt tip celular decât ţesutul afectat;

- gena trebuie să se insere pe un ţesut care poate fi scos în siguranţă şi apoi reintrodus în corp.

Aceste criterii deşi par a fi stricte sunt îndeplinite de foarte multe boli genetice: deficienţa adenozin-deaminază, aciduria arginino-succinică, citrulinemia, boala Gaucher de tip I şi fenilcetonuria.

Terapia genică poate utiliza procedura numită "transplant de ficat fetal"; acest procedeu a fost utilizat pentru tratarea fetuşilor afectaţi de boli grave ale celulelor albe sanghine ale sistemului imun (boala copiilor izolaţi în camere sterile) sau tratarea talasemiei (boală sanghină cauzată de o eroare genetică ce împiedică sinteza unei proteine implicate în sinteza hemoglobinei).

În aceste cazuri celulele de la un ficat fetal (primul organ hematopoietic major) sunt prelevate de la fetuşi normali avortaţi şi au fost infuzate cu un ac ultrasonografic în vena ombilicală a fătului afectat. ele au colonizat cu succes ficatul fătului în dezvoltare şi au început să fabrice proteina care lipsea ameliorând boala. Este uşor transplantul de celule de la un făt la altul deoarece sistemul imunitar imatur nu elimină ţesutul străin. Totuşi, în unele boli este indicată terapia genică de corecţie a propriilor celule fetale fără folosirea celulelor sănătoase provenite de la alt făt.

BCU IAŞI/CENTRAL UNIVERSITARĂ

BCU IASI CENTRAL UNIVERSITY LIBRARY

MALFORMAȚIILE CONGENITALE

Rezumat:

O malformație congenitală este o anormalitate structurală de orice tip prezentă la naștere. Ea poate fi macro sau microscopică, pe suprafața sau în interiorul corpului. Sunt patru tipuri semnificative de anomalii: malformația, disrupția, deformarea și displazia. Anomaliile congenitale pot fi cauzate de factori genetici sau de mediu care produc tulburări în timpul dezvoltării prenatale, dar cele mai comune anomalii congenitale prezintă o moștenire multifactorială, fiind determinate de o combinare de factori genetici și de mediu.

Aproximativ 3 % din copiii nou născuți au o anomalie majoră evidentă. Alte anomalii adiționale sunt detectate după naștere; de aceea, incidența este de 6 % la copiii de doi ani și de aproximativ 8 % la copiii de 5 ani. Alte anomalii (aproximativ 2 %) sunt detectate mai târziu (de exemplu în timpul operațiilor sau la autopsie). Anomaliile congenitale pot fi simple sau multiple și pot avea o importanță clinică majoră sau minoră. Anomaliile simple minore sunt prezente la aproximativ 14 % din nou născuți. Aceste anomalii (de exemplu urechi cu pavilioane duble) nu au consecințe medicale serioase, dar ele avertizează medicul de prezența posibilă a anomaliilor majore asociate. Aproximativ 90 % din copiii născuți cu anomalii minore multiple au una sau mai multe anomalii majore asociate. Din cei 3 % copii născuți cu o anomalie congenitală majoră, 0,7 % au anomalii majore multiple.

Anomaliile majore sunt mai comune la embrionii timpurii (mai mult de 15 %) decât la nou născuți (3 %), dar majoritatea embrionilor sever malformați sunt avortați spontan în timpul primelor 6 - 8 săptămâni de sarcină. Unele anomalii congenitale sunt cauzate de factori de mediu (agenți infecțioși, substanțe chimice și droguri), dar majoritatea malformațiilor congenitale rezultă dintr-o interacțiune complexă între factori genetici și de mediu. Cauza majorității anomaliilor este necunoscută.

În timpul primelor două săptămâni de dezvoltare, agenții teratogeni omoară de regulă, embrionul și produc, mai rar, anomalii congenitale. În timpul perioadei organogenetice, agenții teratogeni tulbură dezvoltarea și pot cauza anomalii congenitale majore. În timpul perioadei fetale teratogenii pot produce anormalități morfologice și funcționale, în special ale creierului și ochilor. Retardarea mintală poate avea drept cauze nivele înalte ale radiațiilor și agenți infecțioși.

BCU IASI/CENTRAL UNIVERSITY LIBRARY

MALFORMAȚIILE CONGENITALE

Defectele la naștere, malformațiile congenitale și anomaliile congenitale sunt termeni asemănători folosiți curent pentru a descrie defectele de dezvoltare prezente la naștere (lat. congenitus = născut cu). Defectele congenitale pot fi structurale, funcționale, metabolice comportamentale sau ereditare. Ghidul de referință cel mai larg utilizat pentru clasificarea defectelor congenitale este "Clasificarea Internațională Statistică a Bolilor" publicată de OMS în 1975. Totuși, se recunoaște că nu există o singură clasificare sau nomenclatură universal acceptată. Fiecare este limitată, fiind desemnată pentru un scop particular. Încercările de a clasifica defectele congenitale, în special a acelora care rezultă din defecte ale morfogenezei, relevă dificultățile evidente în formarea unor propuneri concrete care ar putea fi utilizate în practica medicală (Persaud, 1985). Sprenger și colab. (1982) a propus un sistem de clasificare practică pentru defectele de dezvoltare care este larg acceptat printre clinicieni. Totuși, trebuie precizat că, odată cu creșterea înțelegerii embriogenezei normale și anormale, va fi necesară o revizuire ulterioară.

Dismorfologia este aria geneticii clinice care se ocupă cu diagnosticul și interpretarea șablonului de defecte structurale. "Diagnosticul unui sindrom malformativ se face pe baza unui șablon de anomalii la pacient; totuși, pot apare probleme de interpretare deoarece anomaliile caracteristice ale oricărui sindrom variază mult de la pacient la pacient" (Thompson, 1991).

Teratologia este ramura științei care se ocupă cu toate aspectele dezvoltării prenatale anormale incluzând studiul cauzelor și patogeniei defectelor congenitale. Un concept fundamental în teratologie afirmă că anumite stadii de dezvoltare embrionară sunt mai vulnerabile decât altele. Până în anul 1940 s-a crezut în general, că embrionii umani sunt protejați de acțiunea agenților de mediu (droguri, virusuri) de către membranele lor embrionare (amnios și corion) și de peretele abdominal și uterin al mamei. Gregg (1941) prezintă prima dovadă bine documentată asupra faptului că agenții de mediu (virusul rubeolic) pot produce anomalii severe de dezvoltare (cataractă congenitală) dacă sunt prezenți în timpul perioadei critice a dezvoltării umane. Observațiile corecte ale lui Lenz (1961) și Mc Bride (1961) au focalizat atenția pe rolul drogurilor în etiologia defectelor umane congenitale. S-au descris anomaliile severe ale membrelor cauzate de acțiunea **thalidomidei** în timpul sarcinii precoce (Newman, 1986; Brent și Holmes, 1988; Holmes, 1992). S-a estimat că între 7 și 10 % din defectele umane la naștere rezultă din acțiunea distructivă a drogurilor, virusurilor și a altor factori de mediu (Persaud, 1985; Thompson, 1991; tabelul 8.1 și 8.6).

Incidența estimativă a cauzelor de anomalii congenitale[1] (Tabel 8.1.)

Cauze	Incidență (%)
Anormalități cromozomiale	6 - 7
Gene mutante	7 - 8
Factori de mediu	7 - 10
Moștenire multifactorială	20 - 25
Etiologie necunoscută [2]	50 - 60

[1] Bazat pe datele lui Connor și Ferguson-Smith (1987), Persaud (1990) și Thompson (1991).

[2] Se pare că majoritatea copiilor cu anomalii congenitale de cauză necunoscută au o dezordine genetică. Tehnicile de biologie moleculară par a reduce numărul anomaliilor de etiologie necunoscută.

În concordanță cu datele de la Centrul de control al bolilor din SUA (1989), cauza majoră de moarte pentru copiii albi era malformația congenitală. Mai mult de 20 % din mortalitatea infantilă în America de Nord este atribuită defectelor la naștere. În Canada situația este aceeași. Anomaliile structurale majore (de exemplu spina bifida) sunt observate la aproximativ 3 % din noi născuți. Anomaliile adiționale pot fi detectate după naștere; astfel, incidența ajunge la aproximativ 6 % la copiii de 2 ani și 8 % la copiii de 5 ani (Connor și Ferguson-Smith, 1987; Nelson și Holmes, 1989).

Cauzele anomaliilor congenitale sunt adesea divizate în **factori genetici** (de exemplu anomaliile cromozomiale) și **factori de mediu** (de exemplu drogurile). Cele mai multe anomalii congenitale comune sunt cauzate de acțiunea simultană a factorilor de mediu și genetici (moștenire multifactorială). Cauza este necunoscută pentru 50-60 % din anomaliile congenitale. Anomaliile pot fi simple sau multiple și cu o importanță clinică majoră sau minoră. Anomaliile minore simple sunt prezente în aproximativ 14 % din noi născuți (Jones, 1988). Aceste anomalii (de exemplu anomaliile urechii externe) nu au semnificație serioasă medicală sau cosmetică, dar ele indică clinicianului prezența posibilă a anomaliilor majore asociate; de exemplu o singură arteră ombilicală indică clinicianului prezența posibilă a anomaliilor cardiovasculare și renale.

Aproximativ 90% din copiii cu trei sau mai multe anomalii minore au de asemenea, unul sau mai multe defecte majore (Jones, 1988). Din cei 3 % noi născuți cu anomalii congenitale semnificative clinic, 0,7 % au anomalii majore multiple. Cei mai mulți din acești copii mor în timpul copilăriei (de exemplu cei cu trisomie 18). Defectele de dezvoltare sunt mult mai frecvente la embrionii din stadiile primitive embrionare (10-15 %) dar majoritatea lor sunt avortați spontan. Anormalitățile cromozomiale sunt prezente în 50 - 60 % din produșii de concepție avortați spontan (Kaufman, 1991).

ANOMALII PRODUSE DE FACTORI GENETICI

Numeric, factorii genetici reprezintă cauza cea mai importantă a anomaliilor congenitale. S-a estimat că ei determină aproximativ o treime din defectele congenitale (tabel 8.1) și aproximativ 85 % din cele cu cauze necunoscute. Dereglarea mecanismului de diviziune (meioza, mitoza) poate determina aberații cromozomiale prezente în aproximativ 6 % din cazuri la zigoți. Multe din aceste celule primordiale nu vor atinge niciodată clivarea normală (mitoza) pentru a deveni blastocişti. Studiile in vitro pe zigoții umani în clivare (preembrionai) de mai puțin de 5 zile au relevat o incidență înaltă a anormalităților. Mai mult de 60 % din zigoții clivați în două au fost găsiți anormali (Winston, 1991). Mulți zigoți, blastocişti şi embrioni timpurii anormali sunt avortați spontan în timpul primelor trei săptămâni, iar frecvența anormalităților cromozomiale pentru aceştia este de cel puțin 50 % (Thompson, 1991).

Două feluri de modificări apar în cromozomi: numerice şi structurale şi pot afecta fie cromozomii sexuali fie autosomii. În unele cazuri sunt afectate ambele tipuri de cromozomi. Persoanele cu anormalități cromozomiale au, de regulă, un fenotip caracteristic (de exemplu caracteristicile fizice ale copiilor cu sindrom Down). Ei sunt adesea mai asemănători cu persoanele cu aceeaşi anomalie decât cu propriile rude. Această înfățişare caracteristică se datorează anomaliei genetice. Factorii genetici determină anomalii prin mijloace biochimice sau de alt tip la nivel subcelular, celular sau tisular. Mecanismul anormal inițiat de factorul genetic poate fi identic sau similar cu mecanismul cauzal inițiat de un teratogen (de exemplu droguri).

Anomaliile cromozomice numerice

Aberațiile numerice ale cromozomilor rezultă, de regulă, din **nondisjuncție**, o eroare în diviziunea celulară în care o pereche de cromozomi sau două cromatide ale unui cromozom nu se separă în timpul mitozei sau meiozei. Ca rezultat, o pereche de cromozomi sau cromatide trece la o celulă fiică, în timp ce cealaltă celulă fiică nu primeşte nimic. Nondisjuncția poate apare în timpul gametogenezei materne sau paterne. Cromozomii din celulele somatice există în perechi; se numesc omologi. Femeile normale au 22 perechi de autosomi şi 2 cromozomi X, în timp ce bărbații normali au 22 perechi de autosomi şi un cromozom X şi unul Y. În timpul embriogenezei, unul din cei doi cromozomi X în celulele somatice feminine este, de regulă, inactivat şi apare ca o masă de cromatină sexuală. Această masă nu este prezentă în celulele masculilor normali sau în celulele feminine cărora le lipsesc un cromozom sexual. Deşi studiile cromatinei sexuale sunt utilizate în diagnosticul erorilor de dezvoltare sexuală, ele nu furnizează informații asupra prezenței sau absenței cromozomului Y; totuşi, Pearson şi colab. (1970) au

demonstrat că cromozomul Y poate fi detectat în interfaza celulelor prin colorarea quinacrinei fluorescente.

Inactivarea genelor de pe un cromozom X în celulele somatice de preembrioni femeli apare aproximativ în momentul implantării (Thompson, 1991). Inactivarea X este importantă clinic deoarece înseamnă că fiecare celulă de la o purtătoare de boală legată de X (X - linked) are o genă mutantă ce produce boala, fie pe cromozomul activ X fie pe cromozomul inactivat X, care este reprezentat de cromatina sexuală. Inactivarea neregulată la gemenii monozigoți a cromozomului X este un motiv pentru discordanța varietății de anomalii congenitale. Baza genetică a acestei discordanțe este că un geamăn exprimă preferențial X-ul patern, iar celălalt X-ul matern. Modificările în numărul cromozomilor reprezintă fie aneuploidie, fie poliploidie.

Aneuploidia. Orice deviație de la numărul diploid uman de 46 de cromozomi se numește aneuploidie. Un aneuploid este un individ sau o celulă care are un număr de cromozomi ce nu este multiplu exact al numărului haploid de cromozomi de 23 (de exemplu 45 sau 47). Cauza principală de aneuploidie este nondisjuncția în timpul diviziunii celulare. Rezultatul este distribuția inegală a unei perechi de cromozomi omologi către celulele fiice. O celulă are doi cromozomi, iar cealaltă nu are nici un cromozom al perechii. Ca rezultat, celulele embrionului pot fi hipodiploide (45 X - sindromul Turner) sau hiperdiploide (de regulă 47, ca în trisomia 21 sau sindromul Down).

Monosomia. De regulă, embrionii cu un cromozom lipsă mor. Monosomia unui autosom este extrem de rară, iar aproximativ 99 % din embrionii cărora le lipsește un cromozom sexual sunt avortați spontan (Connor și Ferguson-Smith, 1987). Aproximativ 1% din embrionii feminini cu monosomie X supraviețuiesc și dezvoltă caracteristicile sindromului Turner. Incidența sindromului Turner (45 X) la nou născuții feminini este de aproximativ 1 la 5000 de nou născuți feminini. Fenotipul clasic (fenotip = caracteristicile morfologice observate la un individ, determinate de genotipul său și mediul în care este exprimat) al sindromului Turner este: statura scurtă, gât scurt, absența maturării sexuale și sâni nedezvoltați cu mameloane îndepărtate. Monosomia cromozomială X este cea mai comună anormalitate citogenetică observată la fetii avortați spontan și reprezintă 18 % din toate avorturile cauzate de anormalități cromozomiale. Eroarea în gametogeneză (nondisjuncția) care produce monosomia X, când poate fi urmărită, este de regulă (aproximativ 75 %) în gametul patern (cromozomul X patern lipsește). Cea mai frecventă constituție în sindromul Turner este 45 X (45 X0); totuși, aproape 50 % din acești indivizi au alte cariotipuri (Hook și Warburton, 1983).

Trisomia. Dacă sunt prezenți trei cromozomi în locul perechii uzuale, dezordinea se numește trisomie. Cauza obișnuită a acestei erori este nondisjuncția cromozomilor, având ca rezultat o celulă germinală cu 24 în loc de 23 de cromozomi și, ulterior, un zigot cu 47 de cromozomi.

Trisomia autosomilor compatibilă cu supraviețuirea postnatală este asociată cu 3 sindroame (tabel 8.2). Situația cea mai obișnuită este trisomia 21 sau sindromul Down în

care sunt prezenți 3 cromozomi 21. Trisomia 18 și trisomia 13 sunt mult mai puțin comune; copiii cu aceste sindroame sunt malformați sever, întârziați mintal și mor, de regulă, în copilăria precoce. Trisomiile autosomale apar cu frecvență crescută pe măsură ce vârsta maternă crește; de exemplu trisomia 21 (sindromul Down) apare 1 la 1400 nașteri la mamele între 20 și 24 ani, dar 1 la 25 de nașteri la mamele de 45 ani și peste (tabel 8.3). Din cauza tendinței curente de creștere a vârstei maternale s-a estimat că, la sfârșitul acestui secol, copiii născuți din mame de peste 34 ani vor reprezenta 39 % din cazurile de trisomie 21 (Goodwin și Huether, 1987).

Trisomia cromozomilor sexuali este o situație comună (tabel 8.4); totuși, deoarece nu există trăsături fizice caracteristice la copii, această dizomdime nu este detectată, de regulă, până la adolescență. Studiile cromatinei sexuale sunt folosite în detectarea câtorva tipuri de trisomie a cromozomilor sexuali deoarece în nucleii femelelor **XXX** sunt prezente două mase de cromatină sexuală, pe când nucleii masculilor **XXY** conțin doar o masă de cromatină sexuală.

Tetrasomia și *pentasomia* cromozomilor sexuali apar de asemenea. Persoanele afectate au 4 sau 5 cromozomi sexuali; au fost raportate următoarele complexe cromozomiale: la femei 48 XXXX și 49 XXXXX; iar la bărbați 48 **XXXY**, 48 **XXYY**, 49 XXXYY și 49 XXXXY. Extracromozomii sexuali nu accentuează caracteristicile sexuale; totuși, de regulă, numărul mai mare de cromozomi sexuali prezenți mărește severitatea retardării mintale și a defectelor fizice (Thompson, 1991).

Mozaicismul apare la o persoană derivată dintr-un zigot, care are cel puțin două linii celulare diferențiate din două sau mai multe genotipuri diferite. Pot fi implicați atât autosomii, cât și cromozomii sexuali. De regulă, anomaliile sunt mai puțin severe decât la persoanele cu monosomie sau trisomie; de exemplu caracteristicile sindromului Turner nu sunt la fel de evidente la o femeie mozaic 45 X/46 XX ca la femeile 45 X. Mozaicismul rezultă, de regulă, din nondisjuncția în timpul clivării precoce a zigotului. Poate apare, de asemenea, datorită pierderii unui cromozom prin întârzierea anafazei: cromozomii se separă normal, dar unul dintre ei este întârziat în migrarea sa și eventual pierdut.

Trisomia autosomilor (Tabelul 8.2.)

Aberația cromozomială /sindromul	Incidența	Caracteristicile uzuale
Trisomia 21[1] sau sindromul Down	1 : 800	dizabilitate în mintală, brahicefalie, nas turtit, limbă proeminentă, mână simiană, clinodactilia degetului 5, diferite cardiace congenitale
Trisomia 18[2]	1 : 8000	dizabilitate în mintală, creștere retardată, occiput proeminent, stern scurt, defect septal ventricular, micrognație, urechi malformate, situate jos, degete flectate, unghii hipoplazice
Trisomia 13[3]	1 : 25000	dizabilitate în mintală, malformații severe ale SNC, urechi malformate, defecte ale scalpului, microftalmie, despicătură labială bilaterală și/sau cu despicătură palatină, polidactilie, proeminența posturii a călcâiului

[1] Importanța acestei dizabilități în probleme de întârziere mintală este indicată de faptul că persoanele cu sindrom Down reprezintă 10 – 15 % din retardații mintali (Breg, 1975). Incidența trisomiei 21 la fertilizare este mai mare ca la naștere; din 75 % din embrioni sunt aventați spontan și mai puțin de 20 % ajung la naștere.

[2] și [3]. Copiii cu aceste sindroame supraviețuiesc rar peste 6 luni.

Incidența sindromului Down la copiii nou-născuți (Tabelul 8.3.)

Vârsta mamei (ani)[1]	Incidența
20 – 24	1 : 1400
25 – 29	1 : 1100
30 – 34	1 : 700
35	1 : 350
37	1 : 225
39	1 : 140
41	1 : 85
42	60
45 și peste	1 : 25

[1] Bazat pe datele obținute de Hook și colab. (1983, 1988).

Cromozomul complementar[1]	Sexul	Incidența[2]	Caracteristicile uzuale
47, XXX	Feminin	1 : 960	Normale în aparență; de regulă fertile; 15 - 25 % sunt întârzieri mintale medii
47, XXY	Masculin	1 : 1080	Sindrom Klinefelter: testiculi mici, hialinizarea tubilor seminiferi; aspermatogenezie; adesea înalți, cu membre inferioare disproporționat de lungi. Inteligența este scăzută.
47, XYY	Masculin	1 : 1080	Normal în aparență; adesea înalt; prezintă adesea un comportament agresiv.

[1] Numărul desemnează numărul total de cromozomi, inclusiv cromozomii sexuali prezentați după virgulă.

[2] Date preluate după Hook și Hamerton.

Poliploidia. Celulele poliploide conțin multipli ai numărului haploid de cromozomi (de exemplu 69 sau 92). Poliploidia este o cauză semnificativă de avort spontan (Kaufman, 1991). Tipul cel mai comun de poliploidie este triploidia (69 cromozomi). Acest lucru ar putea rezulta din lipsa de separare a celui de al doilea globul polar de ovocit în timpul celei de a doua diviziuni meiotice; dar, mai probabil, triploidia rezultă când un ovul este fertilizat de doi spermatozoizi aproape simultan (dispermie). Connor și Ferguson-Smith (1987) au estimat că aproximativ 66 % din embrionii triploizi rezultă din dispermie. Triploidia apare la aproximativ 2 % din embrioni, dar majoritatea lor sunt avortați spontan. Nașterile fetilor poliploizi sunt considerate excepții. Acești copii mor toți în aproximativ câteva zile din cauza anomaliilor multiple și greutății mici la naștere.

Dublarea numărului diploid de cromozomi la 92 (tetraploidia) apare probabil în timpul primei diviziuni de clivare. Diviziunea acestui zigot anormal va avea ca rezultat ulterior un embrion ale cărui celule conțin 92 de cromozomi. Embrionii tetraploizi sunt avortați foarte devreme și adesea sunt acoperiți de un sac corionic liber (Kaufman, 1991). Aceste cazuri sunt adesea raportate ca "embrioni distruși".

Majoritatea aberațiilor structurale cromozomiale rezultă din ruptura cromozomială urmată de reconstituire cu o combinație anormală. Rupturile cromozomiale sunt induse de diferiți factori de mediu, de exemplu radiațiile, drogurile, substanțele chimice și virusurile (Connor și Ferguson-Smith, 1987). Tipul de anormalitate a structurii cromozomiale care rezultă depinde de ceea ce se întâmplă cu piesele rupte. Singurele două aberații ale structurii cromozomiale care par a fi transmise de la părinți la copii sunt rearanjările structurale, ca inversia și translocația.

Translocația este transferul unei piese a unui cromozom la un cromozom neomolog. Dacă doi cromozomi neomologi schimbă piese, situația este numită translocație reciprocă. Translocația nu determină neapărat o dezvoltare anormală. O persoană cu o translocație, de exemplu între cromozomii 21 și 14, este fenotipic normală. Asemenea persoane se numesc purtători translocanți balansați. Ei au tendința, independent de vârstă, de a produce celule germinale cu o translocație anormală cromozomială. Aproximativ 3 - 4 % din persoanele cu sindrom Down au trisomii de translocație: de exemplu cromozomul 21 este atașat altui cromozom.

Deleția. Când un cromozom se rupe, o porțiune a cromozomului poate fi pierdută. O deleție terminală parțială de pe brațul scurt al cromozomului 5 cauzează sindromul **cri du chat**. Copiii afectați au un strigăt slab, asemănător mieunatului de pisică, microcefalie, retardare mintală severă și boli congenitale de cord. Un cromozom inelar este un tip de deleție cromozomială, de la care ambele capete s-au pierdut, iar capetele rupte s-au reunit pentru a forma un cromozom de aspectul unui inel. Acești cromozomi anormali au fost descriși la persoane cu sindrom Turner, trisomie 18 și alte anormalități (Hirschorn, 1992).

Microdelețiile. Tehnicile de înaltă rezoluție de marcare în bandă a cromozomilor au permis detectarea unor deleții foarte mici interstițiale și terminale într-un număr de dezordini. Tehnica de rezoluție normală de marcare în bandă a cromozomilor a relevat 350 de benzi per set haploid; în timp ce tehnica de înaltă rezoluție de marcare în bandă a cromozomilor a relevat 1300 de benzi per set haploid. Deoarece delețiile afectează câteva gene învecinate, aceste dezordini au fost numite sindromul genelor învecinate. Două exemple: 1) **sindromul Prader - Willi**, o dezordine care apare sporadic asociată cu statură mică, retardare mintală ușoară, obezitate, hiperfagie și hipogonadism; și 2) **sindromul Angelman**, caracterizat prin retardare mintală severă, microcefalie, brahicefalie, accese spastice și mișcări ataxice ale membrelor și trunchiului. Amândouă dezordinile sunt adesea asociate cu o deleție vizibilă a benzii q 12 de pe cromozomul 15. Fenotipul clinic este determinat de originea parentală a deleției cromozomului 15. Dacă deleția apare la mamă, va apare sindromul Angelman; dacă se petrece la tată, copilul va prezenta fenotipul Prader - Willi. Acest fapt sugerează că fenomenul de imprimare genetică prin exprimarea diferențiată a materialului genetic este dependent de sexul părintelui transmițător (Knall, 1989; Kirkilionis, 1991).

Citogenetica moleculară. Câteva noi metode care au unit citologia clasică cu tehnologia ADN au facilitat o definire mai precisă a anormalităților cromozomiale, localizarea originii, inclusiv translocațiile nebalansate, a cromozomilor accesorii sau marker, ca și realizarea hărții genelor. O nouă achiziție pentru identificarea cromozomilor se bazează pe hibridizarea fluorescentă in situ (FISH) prin care probe cromozom-specifice ADN pot adera la regiuni complementare localizate pe cromozomi specifici (Pinkel și colab., 1986). Acest fapt permite îmbunătățirea identificării localizării și a numărului cromozomilor în împrăștierea lor din metafază sau chiar în interfaza celulelor. Tehnicile FISH utilizând interfaza celulelor vor putea îndepărta curând necesitatea culturilor celulare pentru analize cromozomiale specifice, ca în cazul diagnosticului prenatal sau al trisomiilor fetale.

Duplicația. Această anormalitate poate fi reprezentată ca o porțiune duplicată a unui cromozom în interiorul cromozomului; poate fi atașată la un cromozom sau ca fragment separat. Duplicațiile sunt mult mai frecvente ca delețiile și sunt mult mai puțin periculoase, deoarece nu există pierdere de material genetic. Duplicația poate implica o parte din genă, întreaga genă sau o serie de gene.

Inversia. Este o aberație cromozomială în care un segment al unui cromozom este inversat. Inversia paracentrică este limitată la un singur braț al cromozomului, în timp ce inversia pericentrică include ambele brațe și implică și centromerul. Purtătorii inversiilor pericentrice prezintă riscul de a avea urmași cu anormalități, ca rezultat al unui crossing-over inegal și malsegregării în meioză (Thompson, 1991).

Isocromozomii. Anormalitatea rezultată în acești cromozomi apare când centromerul se divide transversal în loc de longitudinal. Un isocromozom este un cromozom în care un braț lipsește, iar celălalt este duplicat. Pare a fi cea mai frecventă anormalitate structurală a cromozomului X. Pacienții cu această anormalitate sunt adesea mici de statură și au stigmate ale sindromului Turner. Aceste caracteristici sunt legate de pierderea unui braț al cromozomului X (Neu și Gardner, 1975).

Anomalii produse de gene mutante

Aproximativ 7 - 8 % din anomaliile congenitale sunt cauzate de defecte ale genelor (tabelul 8.1). O mutație implică, de regulă, o pierdere sau o schimbare în funcția genei care este permanentă, și se moștenește în secvența ADN-ului genomic. Deoarece o schimbare întâmplătoare este puțin probabil să ducă la o îmbunătățire a dezvoltării, majoritatea mutațiilor sunt nocive iar unele chiar letale. Rata mutației poate fi crescută printr-un număr de agenți de mediu; de exemplu dozele mari de radiații și câteva substanțe chimice, în special cele carcinogene (inductoare de cancer). Anomaliile rezultate din mutația genelor sunt moștenite conform legilor mendeleene; ulterior, se pot face calcule privind probabilitatea apariției lor la copiii persoanelor afectate și la celelalte rude.

Exemple de anomalii congenitale transmise dominant sunt acondroplazia şi polidactilia. Alte anomalii sunt atribuite transmiterii autosomal recesive; de exemplu hiperplazia congenitală de medulosuprarenală şi microcefalia. Genele autosomal recesive se manifestă numai la homozigoţi; ca urmare, mulţi purtători ai acestor gene (persoanele heterozigote) rămân nedetectate.

Sindromul X-ului fragil este cauza moştenită cea mai frecventă de retardare mintală moderată şi deţine locul 2 după sindromul Down în producerea retardării mintale moderate pe linie masculină. Diagnosticul poate fi confirmat prin analize cromozomiale demonstrând fragilitatea cromozomului X fragil (aria situată la sfârşitul braţului lung al cromozomului pare a fi ruptă) sau prin studiul ADN-ului genelor de pe X-ul fragil. Genele recesive X-legate se manifestă de obicei la bărbaţii afectaţi (hemizigoţi) şi, ocazional, la femeile purtătoare (heterozigoţi) (Heitz, 1991).

Genomul uman conţine aproximativ 50000 - 100000 gene structurale per set haploid. După 1992 au fost identificate aproximativ 5000 de mutaţii de gene, sugerând faptul că majoritatea mutaţiilor vor urma să fie descoperite. Este plauzibil ca majoritatea copiilor cu anomalii congenitale de cauză necunoscută să aibă o dezordine genetică. Tehnicile de biologie moleculară vor accelera descoperirile genelor mutante.

ANOMALII PRODUSE DE FACTORI DE MEDIU

Deşi embrionul uman este bine protejat în uter, câţiva agenţi de mediu numiţi teratogeni pot determina tulburări de dezvoltare (tabel 8.5). Un teratogen este orice agent care poate produce o anomalie congenitală sau care creşte incidenţa anomaliei în populaţie (Persaud, 1990). Factorii de mediu, ca infecţiile şi drogurile, pot simula condiţiile genetice; de exemplu când doi sau mai mulţi copii din părinţi normali sunt afectaţi. Principiul important aici este: " nu tot ceea ce este familial este genetic". Organele şi părţile embrionului sunt mai sensibile în timpul perioadelor de diferenţiere rapidă.

Factorii de mediu produc 7 - 10 % din anomaliile congenitale (tabel 8.1 şi 8.5). Deoarece diferenţierea biochimică precede diferenţierea morfologică, perioada în care structurile sunt sensibile la interferenţă preced adesea stadiul dezvoltării lor vizibile cu câteva zile. Teratogenii nu par a determina efectiv anomaliile decât atunci când începe diferenţierea celulară; totuşi, acţiunea lor precoce poate cauza moartea embrionului.

Mecanismul exact prin care drogurile, substanţele chimice şi alţi factori de mediu influenţează dezvoltarea embrionului şi induc anormalităţi rămâne încă obscur. Chiar mecanismul de acţiune al thalidomidei (unul din cele mai bine studiate şi cunoscute teratogene) asupra embrionului este un mister şi au fost expuse peste 20 de ipoteze pentru a demonstra cum întrerupe dezvoltarea embrionului (Stephens, 1988). Multe studii au arătat că anumite influenţe ereditare şi de mediu pot afecta dezvoltarea embrionară prin alterarea unor procese fundamentale ca de exemplu compartimentul intracelular, suprafaţa celulelor,

matricea extracelulară şi învelişul fetal; dar în acest moment nu există o ipoteză fundamentală pentru a explica mecanismul de acţiune.

S-a sugerat că răspunsul iniţial celular poate lua mai multe forme (genetică, moleculară, biochimică, biofizică), având ca rezultat secvenţe diferite ale schimbărilor celulare (moarte celulară, deficienţa intereacţie - inducţie celulară, mişcări morfogenetice greşite, reducerea biosintezei substratului şi distrugeri mecanice). Eventual, aceste tipuri diferite de leziuni ontologice ar putea duce la defectul final (moarte intrauterină, anomalii de dezvoltare, retardare a creşterii fetale sau tulburări funcţionale) printr-o cale comună (Beckman şi Brent, 1984).

Progresul rapid în domeniul **biologiei moleculare** a furnizat mai multe informaţii asupra controlului genetic al diferenţierii ca şi asupra cascadei de evenimente implicate în expresia genelor homeobox şi formării şablonului. Este îndreptăţită speculaţia că tulburarea activităţii genei în orice stadiu critic poate duce la un defect de dezvoltare. Acest punct de vedere este sprijinit de studii experimentale recente care au arătat că expunerea embrionilor de şoarece şi amfibieni la teratogenul acid retinoic a alterat domeniul de expresie a genei şi a tulburat morfogeneza normală. Cercetările sunt direcţionate acum către mecanismele moleculare ale dezvoltării anormale în încercarea de a înţelege mai bine patogenia malformaţiilor congenitale.

Principiile de bază în teratogeneză

Când se ia în consideraţie acţiunea teratogenă posibilă a unui agent (drog sau substanţă chimică) se ţine seama de 3 principii importante: perioada critică de dezvoltare, dozajul drogului sau substanţei chimice şi genotipul embrionului (constituţia genetică - genomul; mai precis, alelele prezente pe un loc).

Perioadele critice în dezvoltarea umană. Stadiul de dezvoltare al unui embrion, când un agent este prezent, determină susceptibilitatea sa la un teratogen. Perioada cea mai critică în dezvoltare este atunci când diviziunea celulară, diferenţierea celulară şi morfogeneza sunt în perioada de vârf. Tabelul 8.6 indică frecvenţele relative ale anomaliilor pentru câteva organe.

Perioada cea mai critică pentru dezvoltarea **creierului** este între săptămânile 3 - 16, dar dezvoltarea sa poate fi întreruptă şi după această perioadă, deoarece creierul se diferenţiază şi creşte rapid până la naştere şi continuă în primii doi ani după naştere. Teratogenii (de exemplu alcoolul) pot produce retardare mintală de-a lungul perioadelor embrionară şi fetală. Dezvoltarea **dinţilor** continuă mult timp după naştere; ca urmare, dezvoltarea dinţilor permanenţi poate fi tulburată de tetracicline de la 18 săptămâni (prenatal) la 16 ani. **Sistemul scheletic** are o perioadă de dezvoltare critică prelungită care

se extinde spre copilărie; de aceea creşterea ţesuturilor scheletice reprezintă un indicator bun al creşterii generale normale.

Influenţele nocive din timpul primelor două săptămâni după fertilizare pot interfera clivarea zigotului şi implantarea blastocistului şi/sau determina moarte precoce şi avortarea spontană a embrionului, dar nu sunt cunoscute ca generatoare de anomalii congenitale la embrionii umani. În această perioadă de dezvoltare se formează structurile extraembrionare (amnios, sac vitelin şi sac corionic). Dezvoltarea embrionului poate fi mai uşor tulburată când ţesuturile şi organele sunt în formare (în timpul **perioadei organogenetice**), iar agenţii teratogeni pot induce anomalii congenitale majore. Defectele fiziologice, anomaliile morfologice minore (de exemplu de ureche externă) şi tulburările funcţionale (de exemplu retardarea mintală) par a rezulta din tulburările de dezvoltare din timpul perioadei fetale. Totuşi, câteva microorganisme (de exemplu Toxoplasma gondii) sunt cunoscute cauzatoare de anomalii congenitale serioase, în particular ale creierului şi ochilor, când infectează fătul (tabel 8.5). Dacă ele sunt prezente în timpul perioadei embrionare, ele pot determina moartea embrionului.

Teratogenii cunoscuţi ce determină defectele umane la naştere[1] (Tabelul 8.5.)

Agenţi	Anomaliile congenitale cele mai frecvente
Droguri	
Alcool	Sindrom alcoolic fetal (FAS): întârziere în creşterea fetală (IUGR); retardare mintală; microcefalie; anomalii oculare; anormalităţi articulare; fisuri palpebrale scurte
Androgeni şi doze mari de progesteron	Grade variate de masculinizare a feţilor feminini; organe genitale externe ambigui ca urmare a fuzionării labiale şi hipertrofie clitoridiană
Aminopterină	IUGR; defecte scheletice; malformaţii ale SNC; meroanencefalie notabilă (cea mai mare parte a creierului este absentă).
Busulfan	Oprirea creşterii; anormalităţi ale scheletului; opacifieri corneene; despicătură palatină; hipoplazia diferitelor organe.
Dietilstilbestrol	Anormalităţi ale uterului şi vaginului; eroziuni cervicale.
Isotretinoin (13-cis-acid retinoic)	Anormalităţi craniofaciale; defecte de închidere a tubului neural (NTDs) ca spina bifida cystica; defecte cardiovasculare.
Carbonat de litiu	Anomalii variate care implică în special inima şi vasele mari.
Metotrexat	Malformaţii multiple, în special scheletice, incluzând faţa, craniul, membrele şi coloana vertebrală.
Fenitoină (Dilantin)	Sindromul fetal de hidantoină (FHS): IUGR; microcefalie; retardare mintală; sutură metopică neînchisă; ptoză palpebrală; hipoplazia falangelor

Tetraciclină	Dinți malformați; hipoplazia smalțului.
Thalidomidă	Dezvoltarea anormală a membrelor; de ex. meromelia (absența parțială) și amelia (absența completă); anomalii faciale; anomalii sistemice; de ex. defecte cardiace și renale.
Trimetadionă	Întârziere în dezvoltare; sprâncene în formă de "V"; urechi implantate jos; despicătură labială și/sau palatină.
Acid valproic	Anomalii craniofaciale; NTDs; adesea hidrocefalie; defecte cardiace și scheletice.
Warfarină	Hipoplazie nazală; falange hipoplastice; anomalii oculare; întârziere mintală.
Substanțe chimice	
Metilmercur	Atrofie cerebrală; întârziere mintală.
PCBs	IUGR; decolorarea pielii.
Infecții	
Citomegalovirus	Microcefalie; corioretinită; pierdere senzorială; dezvoltare întârziată psihomotorie/mintală; hepatosplenomegalie; hidrocefalie; calcificare a creierului (periventriculară); paralizie cerebrală.
Virus herpes simplex	Vezicule cutanate; corioretinită; hepatomegalie; trombocitopenie; peteșii; anemie hemolitică; hidranencefalie.
Virusul imunodeficienței umane (HIV)	Defecte,de creștere; microcefalie; frunte proeminentă ca o cutie; nas turtit; hipertelorism; filtru triunghiular.
Parvovirusul uman B19	Defecte oculare; modificări degenerative în țesuturile fetale.
Virusul rubeolic	IUGR; retardare în creșterea postnatală; malformații cardiace și ale vaselor mari; microcefalie; surditate senzorială; cataractă; microftalmie; glaucom; retinopatie pigmentară; retardare mintală; sângerări postnatale; hepato-splenomegalie; osteopatie.
Toxoplasma gondii	Microcefalie; retardare mintală; microftalmie; hidrocefalie; corioretinită; calcificări cerebrale.
Treponema pallidum	Hidrocefalie; surditate congenitală; retardare mintală; dinți și oase anormale.
Virusul varicelic	Escare cutanate; anomalii neurologice (pareză de membre, hidrocefalie, spasticitate etc); cataractă; microftalmie; sindrom Horner; atrofie optică; nistagmus; corioretinită; microcefalie; retardare mintală; anomalii scheletice (hipoplazia membrelor, a degetelor de la mână și de la picioare etc); anomalii urogenitale.
Nivele ridicate ale radiațiilor ionizante	Microcefalie; retardare mintală; anomalii scheletice.

(1) Spectrul și severitatea anomaliilor congenitale pot varia de la un caz la altul.

Fiecare parte şi organ al embrionului are o perioadă critică în timpul căreia dezvoltarea sa poate fi tulburată. Tipul de anomalie congenitală produs depinde de acele părţi şi acele organe ale embrionului care sunt cele mai sensibile în momentul când teratogenul este activ. Următoarele exemple ilustrează modul cum teratogenele pot afecta diferite sisteme care se dezvoltă în acelaşi timp.

Incidenţa malformaţiilor majore în organele umane la naştere[1] (Tabelul 8.6.)

Organul	Incidenţa malformaţiilor
Creier	10 : 1000
Inimă	8 : 1000
Rinichi	4 : 1000
Membre	2 : 1000
Toate celelalte organe	6 : 1000
	Total 30 : 1000

[1] Date după Connor şi Ferguson-Smith (1987).

1. Nivele înalte de radiaţii produc anormalităţi ale sistemului nervos central şi ale ochilor, precum şi retardare mintală. Perioada de maximă sensibilitate pentru efectul nociv al radiaţiilor, având ca efect retardare mintală severă, este cuprinsă între 8 şi 16 săptămâni după fertilizare.

2. Virusul rubeolic produce defecte oculare (glaucom şi cataractă), surditate şi anomalii cardiace.

3. Thalidomida induce defecte ale membrelor şi alte câteva anomalii (de exemplu ale urechii). Administrată la începutul etapei sensibile, ea produce defecte severe ale membrelor; de exemplu amelia (absenţa membrelor superioare şi/sau inferioare). Spre sfârşitul perioadei sensibile, produce defecte uşoare sau moderate ale membrelor; de exemplu hipoplazia radiusului şi ulnei şi meromelia (absenţa unei părţi a membrului; de exemplu mâna). Clinic, nu există nici o dovadă că thalidomida ar fi capabilă de a afecta embrionul , când ea este administrată după perioada critică de dezvoltare (Newman, 1986).

Din tabelul 8.5 putem afla cauza diferitelor anomalii congenitale, dar este clar că o anomalie nu este determinată doar de un singur factor ce acţionează în perioada critică, într-o anume zi. Sigur că teratogenul a tulburat dezvoltarea înaintea terminării perioadei critice a organului afectat. De exemplu, perioada critică pentru dezvoltarea membrelor între a 24-a şi a 36-a zi după fertilizare.

Dozajul drogului sau substanţei chimice. Cercetările pe animale au arătat că există o relaţie doză - răspuns pentru teratogeni. Totuşi, este ştiut că dozele folosite pentru

a produce anomalii la animale sunt mult mai ridicate decât cele la care este expus omul. Din acest motiv, datele obținute pe animale nu sunt aplicabile la femeile gravide. Ca un drog să fie considerat teratogen, trebuie să fie observată o relație de tip doză - răspuns; de exemplu cu cât expunerea în timpul sarcinii este mai mare, cu atât efectele fenotipice vor fi mai severe.

Genotipul embrionului. Sunt numeroase exemple pe animalele de experiență și cazuri umane care au arătat că există diferențe genetice ca răspuns la teratogeni; de exemplu, fenitoina este un teratogen uman bine cunoscut (tabel 8.5). Aproximativ 5 - 10 % din embrionii expuși la această medicație anticonvulsivantă dezvoltă sindromul de fenitoină fetal (dilantinic). Aproximativ o treime din embrionii expuși prezintă, totuși, numai câteva anomalii congenitale și mai mult de jumătate rămân neafectați. Astfel, apare clar faptul că genotipul embrionului determină modul în care agentul va tulbura dezvoltarea.

Teratogenii și anomaliile congenitale

Cunoașterea tulburărilor provocate de agenții teratogeni conferă avantajul prevenirii câtorva anomalii congenitale (tabel 8.1 și 8.5); de exemplu dacă femeile sunt avizate asupra efectelor periculoase ale drogurilor (alcool), substanțelor chimice din mediu (PBCs) și virusurilor, majoritatea lor ar evita acești factori de risc. Obiectivul general al teratologiei este de a identifica agenții care ar putea fi teratogeni în timpul dezvoltării umane și de a alerta femeile gravide de posibilul lor pericol asupra embrionului sau fătului (Shepard, 1992).

Teratogenitatea unui agent reiese din frecvența crescută a avorturilor la mamele expuse unor agenți (ancheta prospectivă), precum și din frecvența anomaliilor la copiii ai căror mame au un istoric de expunere (ancheta retrospectivă). Datele obținute prin ambele metode sunt adesea contradictorii. Cazurile raportate nu sunt convingătoare decât atunci când și agentul și tipul anomaliei sunt neobișnuite, astfel încât asocierea să nu poată fi interpretată drept coincidență (de exemplu thalidomida).

Testarea drogurilor la animale. Deși testarea drogurilor pe animalele gravide are un rol bine definit, trebuie subliniat faptul că aceste rezultate au o valoare limitată pentru precizarea efectelor pe embrionii umani. Experimentele pe animale pot numai să sugereze că efecte similare pot apare la oameni. Dacă un drog sau o substanță chimică produce efecte teratogene la două sau mai multe specii, probabilitatea afectării embrionului uman trebuie să fie considerată ca fiind ridicată.

Drogurile ca teratogeni

Drogurile variază considerabil în teratogenitatea lor. Câteva dintre ele determină tulburări severe ale dezvoltării dacă sunt administrate în timpul perioadei organogenetice (de exemplu thalidomida). Altele produc retardare mintală şi de creştere şi alte anomalii, dacă sunt utilizate excesiv de-a lungul dezvoltării (de exemplu alcool). Folosirea drogurilor prescrise şi neprescrise în timpul sarcinii este surprinzător de ridicată. Aproximativ 40 - 90 % din femeile gravide folosesc cel puţin un drog. Câteva studii au indicat că unele femei gravide iau în jur de 4 droguri, excluzând suplimentele nutriţionale, iar aproximativ jumătate din aceste femei iau drogurile în timpul primului trimestru de sarcină.

Consumul drogurilor tinde, de asemenea, să fie ridicat în timpul perioadei critice de dezvoltare printre marile fumătoare şi marile băutoare (Brent, 1986). Numai câteva droguri au fost implicate ca agenţi teratogeni umani (tabel 8.5). Cel mai bine pentru femeile gravide este de a evita medicamentele în timpul primului trimestru de sarcină, în special în timpul primelor 8 săptămâni după concepţie (10 săptămâni după prima zi a ultimei menstruaţii), cu excepţia unui motiv medical serios sau dacă sunt recunoscute ca nedăunătoare pentru embrionul uman. Motivul acestei restricţii este că şi studiile considerate pertinente pentru anumite droguri (de exemplu marijuana) nu au indicat un risc teratogen pentru embrionii umani; totuşi, ele lezează embrionul (de exemplu pot produce o scădere a greutăţii la naştere) (Holmes, 1992).

Fumatul. În ciuda avertizării asupra faptului că fumatul este dăunător fătului, mai mult de 25 % din femei continuă să fumeze în timpul sarcinii. Fumatul matern este o cauză bine stabilită de întârziere în creşterea fetală (IUGR). La fumătoarele mari (20 sau mai multe ţigarete pe zi), delivrarea prematură este de două ori mai frecventă ca la mamele care nu fumează, iar copiii lor au o greutate mai mică decât în mod normal. Greutatea mică la naştere (sub 2000 de grame) este un avertisment pentru moartea infantilă. Studiile epidemiologice nu au indicat o asociere strânsă între fumatul matern şi apariţia anomaliilor congenitale. De asemenea, există câteva dovezi că fumatul matern poate produce modificări comportamentale şi întârzieri în creşterea fizică.

Copiii ai căror mame încetează să fumeze în timpul sarcinii prezintă o îmbunătăţire în greutatea lor la naştere. Beneficiul este cu atât mai mare la cei ai căror mame lasă fumatul înainte cu 16 săptămâni de gestaţie. Nicotina produce constricţia vaselor sanghine uterine, producând o descreştere în fluxul sanghin uterin. Deci, se micşorează aportul de oxigen şi nutrienţi necesar embrionului, din spaţiul intervilozitar. Deficienţa acestora împiedică creşterea celulară şi poate avea, de asemenea, un efect nociv asupra dezvoltării mintale. Nivelul crescut al carboxihemoglobinei din sângele matern şi fetal datorat fumatului poate altera capacitatea sângelui de a transporta oxigen. În consecinţă, hipoxia cronică fetală apărută poate afecta creşterea şi dezvoltarea fătului.

Cofeina. Cofeina este cel mai popular drog din America de Nord, deoarece este prezentă în câteva băuturi larg consumate (de exemplu cafea, ceai şi băuturi cola), produsele de ciocolată şi în câteva droguri. Cofeina nu este cunoscută ca teratogen uman, dar nu este sigur că un consum matern exagerat de cofeină este bun pentru embrion. Din acest motiv, ar trebui evitată consumarea excesivă de cafea, ceai şi coca-cola cu cofeină.

Alcoolul. Alcoolismul sever afectează 1 - 2 % din femeile de vârsta procreerii. Copiii născuţi din mame alcoolice cronice prezintă un set specific de defecte (Golbus, 1980; Holmes, 1992), incluzând deficienţe în creşterea pre şi postnatală, retardare mintală şi alte anomalii. Microcefalia, fisurile palpebrale scurte, epicantusul, hipoplazia maxilară, nasul scurt, buza superioară subţire, pliurile palmare anormale, anomaliile articulare şi bolile congenitale cardiace sunt prezente la majoritatea copiilor (Mulvihill, 1986). Acest set de simptome este cunoscut ca **sindrom alcoolic fetal** (FAS). Incidenţa FAS, estimată a fi 2 la 1000 de naşteri, este legată de populaţia studiată.

Abuzul matern de alcool pare a fi cauza cea mai freeventă de retardare mintală. Chiar şi consumul matern moderat de alcool poate produce efecte alcoolice fetale (FAE); de exemplu copii cu dificultăţi comportamentale şi de învăţare, în special dacă alcoolismul este asociat cu malnutriţia. Chiar şi consumul sporadic (băutul puternic 1 - 3 zile în timpul sarcinii) pare a produce FAE. Perioada susceptibilă a dezvoltării creierului acoperă majoritatea gestaţiei (fig. 8.3); de aceea, sfatul cel mai înţelept este abstinenţa totală de alcool în timpul sarcinii.

Androgenii şi progestogenii (termenii "progestogeni" şi "progestine" sunt utilizaţi pentru substanţele naturale şi sintetice, care produc unele sau toate modificările biologice produse de progesteron, un hormon produs de corpus luteum care stimulează şi menţine un endometru gravid sau decidual. Câteva din aceste substanţe au proprietăţi androgenice sau de masculinizare. Orice hormon care are activităţi androgenice sau de virilizare poate afecta feţii feminini, producând masculinizarea organelor genitale externe. Incidenţa anomaliilor variază cu drogul şi dozajul. Preparatele care ar trebui evitate sunt progestinele, ethisteronul şi norethisteronul. Din punct de vedere practic, riscul teratogen este scăzut (Persaud, 1990). Expunerea la progestine în timpul perioadei critice de dezvoltare este asociată, de asemenea, cu creşterea prevalenţei anormalităţilor cardiovasculare, iar expunerea feţilor masculini în timpul acestei perioade poate dubla incidenţa hipospadiasului la urmaşi. Evident, administrarea de testosteron va produce efecte similare masculinizante la feţii feminini.

Mai mult de 13 milioane de femei utilizează hormonii contraceptivi în SUA. Contraceptivele orale conţinând progesteron şi estrogen, luate în stadiile precoce ale unei sarcini nebănuite, sunt suspectate de a fi agenţi teratogeni, dar rezultatele câtorva studii epidemiologice recente sunt contradictorii. Din copiii rezultaţi din 19 mame care au luat pilule contraceptive pe bază de estrogen şi progesteron în timpul perioadei critice de dezvoltare, 13 au prezentat sindromul vacterl (Nora şi Nora, 1975). Denumirea de vacterl

vine de la anomalii vertebrale, anale, cardiace, traheo-esofagiene, renale şi ale membrelor (limb). Ca o precauţie, din cauza acestor efecte teratogene posibile, utilizarea contraceptivelor orale trebuie să înceteze imediat ce sarcina este detectată.

Dietilstilbestrolul (stilbestrol) este recunoscut ca un teratogen uman. Anormalităţile macro- şi microscopice congenitale ale uterului şi vaginului au fost detectate la femei care au fost expuse la dietilstilbestrol in utero (Ulfelder, 1986). Au fost observate 3 tipuri de leziuni: adenoză vaginală, eroziuni ale cervixului şi cute. Mai multe femei tinere între 16 şi 22 ani au dezvoltat adenocarcinom de vagin după o expunere la estrogen sintetic in utero; totuşi, probabilitatea de dezvoltare a cancerului la vârste tinere la femeile expuse la dietilstilbestrol (DES) in utero apare acum a fi scăzută. Riscul de cancer în urma expunerii la DES in utero este estimată a fi mai scăzută de 1 la 1000 de cazuri.

Antibioticele. Tetraciclinele traversează membrana placentară şi sunt depozitate în oasele embrionului şi în locurile de calcificare activă (Kalant, 1990). Numai 1 gram de tetraciclină pe zi în timpul trimestrului al treilea de sarcină poate determina defecte dentare (de exemplu hipoplazia smalţului), colorarea în galben sau în maro a dinţilor şi diminuarea creşterii oaselor lungi. Calcificarea dinţilor permanenţi sau secundari începe la naştere, şi, cu excepţia molarilor de minte, este completă la 7 - 8 ani; de aceea, terapia de lungă durată cu tetracicline în timpul copilăriei precoce poate afecta dinţii permanenţi. De aceea, tetraciclinele nu ar trebui administrate la femeia gravidă sau în copilăria precoce dacă e posibilă utilizarea altor antibiotice.

Surditatea a fost semnalată la copiii ai căror mame au fost tratate cu doze mari de streptomicină şi dihidrostreptomicină ca agenţi antituberculoşi (Golbus, 1980). Mai mult de 30 de cazuri cu deficit auditiv şi alterare a nervului cranian VIII au fost raportate la copiii expuşi la derivaţi de streptomicină in utero (Warkany, 1986). Penicilina utilizată în timpul sarcinii pare a fi inofensivă pentru embrionul şi fătul uman.

Anticoagulantele. Toate anticoagulantele cu excepţia heparinei traversează membrana placentară şi pot produce hemoragie la făt. Warfarina şi alte derivate cumarinice sunt antagoniştii vitaminei K. Warfarina este utilizată pentru tratamentul bolii tromboembolice şi pentru pacienţii cu valve cardiace artificiale.

Warfarina este recunoscută ca teratogen. Au fost raportate cazuri de copii cu hipoplazie de cartilaj nazal şi defecte variate ale sistemului nervos central, copii ai căror mame au luat anticoagulante în timpul perioadei cri[illegible] de dezvoltare a embrionului (Holzgrave, 1976). Perioada de maximă sensibilitate este între 6 şi 12 săptămâni după fertilizare (8 - 14 săptămâni după prima zi a ultimei menstruaţii). Expunerea în trimestrele al doilea şi al treilea are ca rezultat retardarea mintală, atrofia optică şi microcefalia.

Heparina nu este un teratogen. Mai mult decât atât, ea nu traversează membrana placentară şi, de aceea, este medicamentul de elecţie pentru femeile gravide care urmează o terapie anticoagulantă (Ginsberg şi Hirsch, 1988).

Anticonvulsivantele. Aproximativ una din 200 de femei gravide este epileptică şi necesită tratament cu anticonvulsivante. S-a demonstrat că dintre medicamentele anticonvulsivante, trimetadiona (Tridione) este teratogenă (Goldman, 1986). Principalele caracteristici ale sindromului fetal trimetadionic sunt retardarea în creşterea pre- şi postnatală, stoparea dezvoltării, sprâncene în formă de V, urechi jos implantate, despicătură labială şi/sau palatină şi defecte cardiace, genitourinare şi ale membrelor. Folosirea acestui drog în timpul sarcinii este contraindicată (Paulson şi Paulson, 1990).

Fenitoina (Dilantin, Novofenitoin) este agent teratogen. Sindromul fetal hidantoinic apare la 5 - 10 % din copiii născuţi din mame tratate cu fenitoină sau anticonvulsivante hidantoinice. Setul anomaliilor constă din: retardare mintală, microcefalie, retardare în creşterea intrauterină (IUGR), sutură metopică crestată, epicantus, ptoză palpebrală, hipoplazia unghiilor şi/sau falangelor distale şi hernii (Behrman, 1992).

Acidul valproic a fost medicamentul de elecţie pentru tratarea diferitelor tipuri de epilepsie; totuşi, utilizarea sa de către femeile gravide a dus la un set de anomalii constând din defecte cranio-faciale, cardiace şi ale membrelor. Există, de asemenea, un risc crescut de defecte ale tubului neural.

Fenobarbitalul este considerat neteratogen, fiind medicamentul antiepileptic ce poate fi utilizat în timpul sarcinii.

Antivertiginoasele. Au avut loc dezbateri îndelungi în presă şi chiar în tribunale dacă Bendectina (Debendox, Lenotan) este sau nu un teratogen uman. Specialiştii consideră că Bendectina nu este teratogenă la om deoarece studiile epidemiologice pe scară largă ale copiilor nu au arătat un risc crescut de anomalii congenitale după administrarea sa la femeile gravide. Mai mult decât atât, nu există nici o dovadă convingătoare că este agent teratogen la animale.

Agenţii antineoplazici. Pentru uzul clinic sunt folosiţi curent aproximativ 20 de citotoxice. Cu excepţia antagonistului folic, aminopterina, câteva studii bine documentate ale efectelor teratogenice sunt disponibile pentru evaluare. Deoarece data posibilei teratogenităţi a medicamentelor antineoplazice nu este sigură, este recomandată evitarea lor, în special în timpul primului trimestru de sarcină.

Substanţele chimice inhibitoare de tumori sunt foarte teratogene. Acest lucru nu este surprinzător, deoarece aceşti agenţi inhibă mitoza în celulele care se divid repede. Utilizarea aminopterinei în timpul perioadei embrionare are adesea ca rezultat moartea intrauterină a embrionului, iar 20 - 30 % din cei care supravieţuiesc sunt sever malformaţi. Busulfanul şi 6-mercaptopurina administrate în tratamente alternative de-a lungul sarcinii au produs anomalii severe multiple, dar nici un medicament, luat separat nu pare să producă anomalii majore (Garber, 1989).

Aminopterina are un potențial teratogen care produce anomalii congenitale majore, în special ale scheletului și ale sistemului nervos central (Holmes, 1992). Milunsky și colab. (1968) au descris anomalii scheletice și de alt tip la un copil nou născut dintr-o mamă care a încercat să-și întrerupă sarcina cu metotrexat, un derivat de aminopterină care este, de asemenea, un antagonist al acidului folic.

Corticosteroizii. Cortizonul produce despicătura palatină și defecte cardiace la șoareci și șobolani, dar nu induce despicătură palatină sau vreo altă anomalie la embrionii umani (Fraser, 1990).

Inhibitori ai enzimei de conversie a angiotensinei (ACE). Expunerea fătului la inhibitorii ACE ca agenți antihipertensivi produce oligohidramnios, moarte fetală, hipoplazie pulmonară și disfuncție renală (Holmes, 1992). La începutul sarcinii, riscul embrionului este aparent scăzut și nu există nici o indicație de întrerupere a unei sarcini dorite. Totuși, este recomandat ca, din cauza incidenței înalte a complicațiilor perinatale grave, inhibitorii ACE să nu fie prescriși în timpul sarcinii.

Insulina și medicamentele hipoglicemiante. Insulina nu este teratogenă la embrionii umani, cu excepția posibilității comei insulinice terapeutice. Medicamentele hipoglicemiante (de exemplu tolbutamida) au fost incriminate, dar dovada teratogenității lor este foarte slabă; ca urmare, în ciuda teratogenității lor marcate la rozătoare, nu există nici o dovadă evidentă că agenții hipoglicemianți orali (în special sulfonilurea) sunt teratogeni la embrionii umani. Incidența anomaliilor congenitale (de exemplu agenezia renală) este de 2 - 3 ori mai crescută la urmașii mamelor diabetice și aproximativ 40 % din morțile perinatale printre copiii diabetici sunt rezultatul anomaliilor congenitale. Mecanismul teratogen de embriopatie diabetică nu este cunoscut.

Acidul retinoic (vitamina A). Este un teratogen bine stabilit la animale, iar teratogenitatea sa la om a fost recunoscută acum 10 ani (Rosa, 1986). Isotretinoinul (acidul 13 *cis* retinoic), utilizat pentru tratamentul oral al acneei severe este teratogen în doze foarte mici la om. Perioada critică pentru expunere pare a fi între a 5-a și a 5-a săptămână (5 - 7 săptămâni după prima zi a ultimei menstruații). Riscul avortului spontan și al anomaliilor congenitale urmând expunerii in utero la acidul retinoic este mare. Anomaliile majore cele mai frecvent observate [illegible] dismorfismul craniofacial (micrognația), despicătura palatină și/sau defecte [illegible]mice aplazice, anomaliile cardiovasculare și defectele de tub neural. Urmărirea postnatală a copiilor expuși in utero la isotretinoin a relevat modificări neuropsihice importante. Vitamina A este un nutrient necesar și valoros în timpul sarcinii, dar expunerea timp îndelungat la doze mari (25.000 unități/zi) nu este indicată.

Salicilaţi. Există câteva dovezi că acidul acetil salicilic (ASA) sau aspirina, cel mai frecvent medicament ingerat în timpul sarcinii, este potenţial periculos pentru embrion sau făt când este administrat în doze mari la femeile gravide (Kalant, 1990). Studiile epidemiologice nu recunosc aspirina ca agent teratogen, dar dozele mari de drog ar trebui evitate, în special la începutul sarcinii.

Medicamentele tiroidiene. Iodura de potasiu în mixturile antitusive şi dozele mari de iod radioactiv pot determina guşă congenitală (Shepard, 1992). Iodaţii traversează cu uşurinţă placenta şi interferă cu producerea de tiroxină, ceea ce poate cauza mărirea tiroidei şi cretinism (oprirea dezvoltării psihice şi mintale şi distrofia oaselor şi părţilor moi). Femeile gravide ar trebui sfătuite să evite utilizarea spălăturilor şi cremelor conţinând povidon iodat, deoarece este absorbit prin vagin şi poate fi teratogen. Propylthiouracilul interferă cu formarea de tiroxină şi poate produce guşă. Administrarea substanţelor antitiroidiene (pentru tratamentul tulburărilor tiroidiene materne) poate produce guşă congenitală la copil dacă mamei i s-a dat substanţă în exces faţă de cât este necesar. Warkany (1986) a avertizat că deficitul matern de iod poate produce cretinism congenital.

Tranchilizantele. Thalidomida este un teratogen puternic. Acest agent hipnotic a fost într-un timp larg utilizat în Europa ca tranchilizant şi sedativ. Epidemia thalidomidei a început în 1959. S-a estimat că aproximativ 12.000 copii au fost născuţi cu defecte produse de thalidomidă (Randall, 1990). Caracteristica principală a sindromului thalidomidic este meromelia (de exemplu focomelia), dar anomaliile variază de la amelie (absenţa membrelor) la micromelie (membre anormal de mici şi/sau scurte). Thalidomida produce, de asemenea, anomaliile altor organe; de exemplu absenţa urechilor externă şi internă, hemangiom al frunţii, defecte cardiace şi anomalii ale sistemului urinar şi digestiv. Este bine stabilit din punct de vedere clinic că perioada când thalidomida produce anomalii congenitale este cuprinsă între 24 şi 36 de zile după fertilizare (38 şi 50 de zile după prima zi a ultimei menstruaţii). Perioada sensibilă coincide cu perioadele critice pentru dezvoltarea părţilor şi organelor afectate.

Litiul. Este medicamentul de elecţie pentru întreţinerea de lungă durată a pacienţilor cu psihoză maniaco-depresivă; totuşi, el a determinat anomaliile congenitale, în special ale inimii şi vaselor mari, la copiii născuţi din mame care au luat medicamentul în sarcina precoce. Deşi carbonatul de litiu este un teratogen uman cunoscut, Administraţia SUA a Medicamentelor a stabilit că el poate fi utilizat în timpul sarcinii dacă părerea medicului este că "beneficiul potenţial depăşeşte riscul posibil".

Derivatele benzodiazepinice sunt medicamente psihoactive utilizate frecvent de femeile gravide. Aceste preparate includ diazepamul şi oxazepamul care traversează cu uşurinţă membrana placentară. Utilizarea acestor medicamente în timpul primului trimestru de sarcină este asociată cu deformări craniofaciale la nou născut. Pacientele sunt

avertizate să nu ia aceste medicamente în timpul sarcinii, din cauza efectelor teratogene posibile.

Droguri ilicite (de stradă). Câteva droguri populare sunt folosite curent din cauza proprietăților lor halucinogene. Dietilamida acidului lisergic (LSD) nu este cunoscut a fi teratogen. Long (1972) a revăzut cazurile a 161 copii născuți din femei care au luat LSD înaintea concepției și/sau în timpul sarcinii. Dintre aceștia, 5 copii au defecte ale membrelor similare cu acelea raportate de Zellwegwr (1967). Jacobson și Berlin (1972) au raportat, de asemenea, defecte ale membrelor și o incidență de 9,6 % de defecte ale sistemului nervos. Nu există nici o evidență clară care să arate că LSD-ul este teratogen; dar, având în vedere cazurile raportate, el ar trebui evitat în timpul sarcinii.

Marijuana. Nu este nici o dovadă care să arate că acest drog este teratogen uman. După unele indicații, marijuana utilizată în timpul primelor două luni de sarcină afectează creșterea în lungime a fătului, dar nu și creșterea în greutate. De asemenea, somnul și EEG-ul nou născuților expuși prenatal la marijuana erau alterate. Pentru aceste motive, femeile gravide ar trebui să nu utilizeze marijuana în timpul sarcinii.

Fenciclidina (PCP, praful îngerilor). Golden și colab. au raportat un caz al unui copil cu defecte majore la naștere și tulburări comportamentale, a cărui mamă a utilizat PCP de-a lungul sarcinii. Acest fapt sugerează, dar nu demonstrează, o asociere cauzală.

Cocaina este acum unul din drogurile ilicite cel mai frecvent folosite în America de Nord de către tineri, de femei aflate la vârsta procreerii. Au fost elaborate multe studii privind efectele prenatale ale cocainei. Acestea includ avortul spontan, prematuritatea, întârzierea în creșterea fetală, microcefalie, infarctul cerebral, anomalii urogenitale și modificări neurocomportamentale. Utilizarea cocainei în timpul sarcinii ar trebui evitată din cauza efectelor teratogene (Behrman, 1992).

Metadona, utilizată pentru tratamentul sindromului de abstinență la heroină, este considerată a fi "un teratogen comportamental", ca și heroina. Copiii născuți din femei narcotic dependente, menținute cu terapie metadonică, au fost găsiți cu disfuncții ale sistemului nervos central și greutăți mici la naștere și circumferințe ale capului mai mici ca la copiii neexpuși. De asemenea, se pune problema efectelor pe termen lung postnatale ale metadonei. Totuși, problema este dificil de rezolvat, deoarece alte droguri sunt adesea folosite în combinație cu metadona, iar consumul excesiv de alcool și țigări este prevalent printre femeile dependente de narcotice (Kaltenbach și Finnegan, 1989).

Agenții chimici ca teratogeni

În ultimii ani a crescut grija asupra posibilei teratogenități a agenților chimici de mediu, inclusiv poluanții industriali și aditivii alimentari. Majoritatea acestor agenți chimici nu au fost implicați pozitiv ca teratogeni la om.

Mercurul organic. Copiii ai căror mame au avut ca dietă principală pește conținând nivele ridicate de mercur organic prezintă boala *Minamata* care constă în tulburări neurologice și comportamentale asemănătoare cu paralizia cerebrală (Matsumoto, 1965). S-au semnalat cazuri cu afectare cerebrală severă, retardare mintală și orbire la copiii ai căror mame s-au alimentat cu produse conținând mercur. Observații similare au fost făcute la copiii ai căror mame au consumat carne de porc provenită de la o fermă unde porcii au primit ca hrană grâu stropit cu un fungicid conținând mercur. Metilmercurul este considerat a fi un teratogen care produce atrofie cerebrală, spasticitate și retardare mintală (Burbacher, 1990).

Plumbul. Prezent în abundență în mediu, plumbul trece prin membrana placentară și se acumulează în țesuturile fetale. Expunerea prenatală la plumb a fost incriminată în creșterea avorturilor, în anomaliile fetale, în retardarea dezvoltării intrauterine și în alte deficite funcționale. Studii recente la copii născuți din mame care au fost expuse la nivele subclinice de plumb au relevat tulburări neuro-comportamentale și psihomotorii.

Bifenilii policlorurați (PCBs). Acești compuși sunt substanțe chimice care produc retardare în creșterea intrauterină (IUGR) și decolorări ale pielii. În America de Nord, principala sursă de PCBs în dietă este peștele prins în ape contaminate. În Japonia și Taiwan, agenții chimici teratogeni au fost găsiți în uleiul de gătit.

Agenții infecțioși ca teratogeni

În timpul vieții prenatale, embrionul și fătul sunt amenințați de o varietate de microorganisme. Gama de reacții este destul de largă: avortul sau nașterea prematură, retardare în creștere, anomalii congenitale sau boli neonatale (tabelul 8.5). Multe din aceste defecte pot fi detectate in utero, prin sonografie. Microorganismele traversează membrana placentară și pătrund în circuitul sanghin fetal. Bariera fetală capilar - creier pare să ofere o mică rezistență la microorganisme dimpotrivă afectează cu precădere sistemul nervos central.

Virusul rubeolic (pojarul german sau pojarul de trei zile). Virusul rubeolic care produce această boală transmisibilă este primul exemplu de *teratogen infecțios*. În cazurile de infecție maternă primară în timpul primului trimestru de sarcină, riscul de infecție

embrionară/fetală este de aproximativ 20% (Gibbs şi Sweet, 1989). Virusul traversează membrana placentară şi infectează embrionul/fătul. Caracteristicile uzuale ale sindromului rubeolic congenital (CRS) sunt *cataracta, defectele cardiace* şi *surditatea* dar, mai rar, au fost observate şi alte anormalităţi ocazionale: deficienţă mintală, corioretinită, glaucom, microftalmie şi defecte ale dinţilor.

Cu cât infecţia maternă cu virusul rubeolic apare mai precoce în sarcină, cu atât creşte riscul malformativ (Behrman, 1992). Majoritatea copiilor au anomalii congenitale dacă boala apare în timpul primelor patru sau cinci săptămâni după fertilizare. Acest lucru este uşor de înţeles deoarece această perioadă include perioada organogenetică cea mai susceptibilă a ochiului, urechii interne, inimii şi creierului. Riscul anomaliilor rezultate din infecţia apărută în timpul trimestrelor doi şi trei este scăzut (aproximativ 10 %), dar defectele funcţionale ale sistemului nervos central (retardarea mintală) şi ale urechii interne (surditatea) pot rezulta şi dacă infecţia apare în timpul ultimei perioade fetale. Nu există nici o dovadă de anormalităţi fetale după cinci luni gestaţionale; totuşi, infecţiile contractate în această perioadă pot produce boli cronice şi disfuncţii ale ochiului, urechii şi ale sistemului nervos central (Behrman, 1992).

Citomegalovirusul (CMV). Infecţia cu CMV este destul de frecventă la fătul uman. Deoarece boala pare a fi fatală când afectează embrionul, se crede că majoritatea sarcinilor se termină cu avort spontan când infecţia apare în timpul primului trimestru. Copiii nou născuţi infectaţi în timpul perioadei embrionare precoce nu prezintă, de regulă, semne clinice şi sunt identificaţi prin programele de screening. Apărută mai târziu în sarcină, infecţia poate avea ca rezultat retardare în creşterea fetală, microftalmie, corioretinită, orbire, microcefalie, calcificare cerebrală, retardare mintală, surditate, paralizie cerebrală şi hepato-splenomegalie.

Virusul herpes simplex (HSV). S-a raportat că infecţia maternă cu HSV în sarcina precoce creşte rata avorturilor; iar infecţia după 20 de săptămâni este asociată cu o rată înaltă de prematuritate. Anomaliile congenitale au fost observate la urmaşi, inclusiv cele de tipul leziunilor cutanate tipice şi în unele cazuri microcefalie, microftalmie, spasticitate, displazie retiniană şi retardare mintală.

Varicela. Varicela şi zona zoster sunt produse de acelaşi virus, virusul varicela - zoster. Infecţia maternă cu varicelă în timpul primelor patru luni de sarcină produce anomalii congenitale (atrofie musculară, hipoplazia membrelor, degete rudimentare şi retardare mintală; Gibbs şi Sweet, 1989). Sunt aproximativ 20 % şanse de apariţie şi a altor anormalităţi atunci când infecţia apare în timpul perioadei critice de dezvoltare.

Virusul imunodeficienţei umane (HIV). Acest retrovirus produce sindromul de imunodeficienţă umană dobândită (SIDA), care constituie o problemă majoră de sănătate. În momentul de faţă, nu există tratament pentru această boală care este în creştere,printre

femeile aflate la vârsta procreerii. Există informații contradictorii asupra efectelor fetale ale infecției in utero cu HIV. Câteva din anomaliile congenitale raportate sunt: întârziere în creşterea fetală, microcefalie şi trăsături specifice craniofaciale (Evans, 1992). Prevenirea transmiterii virusului la femei şi la copiii lor are o importanță majoră din cauza efectelor embriopatice potențiale.

Toxoplasma gondii. Acest protozoar este un parazit intracelular. A fost numit după gond, un rozător nord-african, în care acest microorganism a fost detectat prima dată. Parazitul poate fi găsit în sânge, în țesuturi sau celulele reticuloendoteliale, leucocite şi celulele epiteliale. Infecția maternă este dobândită de regulă, prin carne crudă sau insuficient prăjită (de porc sau miel), conținând chişti de toxoplasma sau prin contact strâns cu animale domestice infectate (pisici) sau de pe sol. Se crede că solul şi vegetalele din grădină pot fi infectate de fecale de pisică purtătoare de oocişti (Walpole, 1991). *Toxoplasma gondii* traversează membrana placentară şi infectează fătul, producând în special leziuni ale creierului şi ochilor (deficiența mintală, microcefalia, microftalmia şi hidrocefalia). Aceste defecte congenitale au fost apreciate ca efecte ale infecției cu toxoplasmoză a mamelor. Deoarece animalele (câini, pisici, iepuri şi alte animale domestice şi sălbatice) pot fi infectate cu acest parazit, este necesară evitarea lor, aşa cum ar trebui să se evite carnea crudă sau insuficient preparată. Mai mult decât atât, ouăle ar trebui bine preparate, iar laptele bine fiert.

Sifilisul. Incidența sifilisului congenital este în creştere acum față de cele două decade precedente. Unul din 10.000 de nou-născuți din SUA este infectat. *Treponema pallidum*, un microorganism mic, spiralat, traversează rapid membrana placentară după săptămâna 20 de gestație. Fătul poate fi infectat în orice stadiu al sarcinii. *Infecția maternă primară* netratată (dobândită în cursul sarcinii) produce aproape întotdeauna o infecție fetală severă şi anomalii congenitale; totuşi, tratamentul adecvat al mamei înainte de săptămâna 16 de sarcină omoară microorganismul, prevenind astfel traversarea placentei şi infecția fătului. *Infecția maternă secundară* (dobândită înainte de sarcină) produce rar infecția fetală şi anomalii. Dacă mama nu se tratează, iminența naşterii unui copil mort apare în unul din patru cazuri.

Manifestările precoce de sifilis matern netratat sunt surditate congenitală, oase şi dinți anormali, hidrocefalie şi retardare mintală. Manifestările ulterioare de sifilis congenital netratat sunt leziuni distructive ale palatului şi ale septului nazal, anormalități dentare (incisivi centrali superiori crestați central, larg spațiați, numiți *dinți Hutchinson*) şi facies anormal (boselare frontală şi maxilar slab dezvoltat).

Radiațiile ca teratogeni

Expunerea la radiațiile ionizante pot produce defecte ale celulelor embrionare, având ca rezultat moartea celulelor, defecte ale cromozomilor și retardare a dezvoltării mintale și psihice. Severitatea afectării embrionare este legată de doza absorbită, de rata dozelor și de stadiul de dezvoltare embrionară sau fetală în timpul căreia apare expunerea. Dozele mari de radiații ionizante (de la sute la câteva mii de razi) utilizate în tratamentul cancerului de cervix la femei însărcinate conduc la moartea embrionilor sau la malformații severe.

Retardarea în creștere, microcefalia, spina bifida, modificările pigmentare retiniene, cataracta, despicătura palatină, anormalitățile scheletice și viscerale și retardarea mintală au fost observate la copiii care au supraviețuit după ce au doze mari de radiații ionizante. Dezvoltarea sistemului nervos central a fost aproape întotdeauna afectată.

Observațiile făcute la supraviețuitorii japonezi după bombardamentele atomice au sugerat că perioada cuprinsă între 8 și 16 săptămâni după fertilizare (10 - 18 săptămâni după prima zi a ultimei menstruații) este de maximă sensibilitate pentru afectarea creierului prin radiații (*retardare mintală severă)*. La sfârșitul săptămânii a 16-a, proliferarea neurală este aproape completă și riscul retardării mintale scade. Se știe că dozele mari de radiații (peste 25.000 de milirazi) sunt dăunătoare pentru dezvoltarea sistemului nervos central.

Expunerea accidentală a femeilor gravide la radiații este o cauză frecventă de îngrijorare. Iradierea determinată de o examinare cu raze x a unei părți a corpului care nu este apropiată de uter (de exemplu toracele, sinusurile, dinții) produce o doză de numai câțiva milirazi care nu este teratogenă pentru embrion. De exemplu, radiografia toracelui unei femei gravide în primul trimestru produce în întreg corpul și deci și asupra embrionului și fătului o iradiere de aproximativ 1 milirad. Dacă expunerea embrionară la radiații este de 5 razi sau mai puțin, riscurile de iradiere ale embrionului sunt foarte mici.

Totuși, este prudent să se evite examinarea regiunii pelvine la femeile gravide (examinarea cu raze X sau testele care folosesc radioizotopi) deoarece are ca rezultat expunerea embrionului la o doză de 0,3 - 2 razi. Limita recomandată de expunere maternă a întregului corp la radiații de la toate sursele este de 500 de milirazi pentru întreaga perioadă gestațională.

ANOMALII PRODUSE DE FACTORII MATERNI

Bolile materne pot determina uneori un risc înalt de anomalii la urmași. Diabetul cu hiperglicemie persistentă la mamă, în special în timpul embriogenezei, este asociat cu o incidență de două -trei ori mai mare a anomaliilor congenitale (Miller și colab. 1981). Nu există nici un sindrom embriopatic specific diabetului, dar sunt comune anormalități ca

holoprozencefalia, meroencefalia, agenezia sacrată, anomaliile vertebrale, defectele congenitale cardiace şi anormalităţile membrelor.

Netratate, femeile cu deficit de fenilalanină hidroxilază (fenilcetonuria - PKU) şi acelea cu hiperfenilalaninemie prezintă un risc crescut de a avea urmaşi cu microcefalie, defecte cardiace septale şi retardare mintală. Anomaliile congenitale pot fi prevenite dacă mamele PKU au o dietă restrictivă în fenilalanină în timpul sarcinii (Lenke şi Levy).

Factorii mecanici ca teratogeni

Semnificaţia influenţelor mecanice în uter asupra defectelor posturale congenitale este încă o chestiune deschisă. Lichidul amniotic atenuează şocurile mecanice, protejând astfel embrionul de majoritatea traumelor externe. Este în mod general acceptat că anomaliile congenitale produse de factori externi la mamă sunt extrem de rare, dar posibile. Luxaţia congenitală a şoldului poate fi determinată de factori mecanici, în special pe un uter malformat. Asemenea deformaţii pot fi produse de orice factor care împiedică mişcarea normală a fătului, (o compresiune prelungită într-o poziţie anormală).

O cantitate redusă de lichid amniotic (oligohidramnios) poate avea ca rezultat o deformare indusă mecanic a membrelor; de exemplu hiperextensia genunchiului. Amputările intrauterine sau alte anomalii cauzate de constricţia locală în timpul creşterii fetale pot rezulta din inele amniotice, formate ca rezultat al rupturii amniosului în timpul sarcinii precoce.

ANOMALII PRODUSE DE MOŞTENIREA MULTIFACTORIALĂ

Multe anomalii congenitale comune (de exemplu despicătură labială cu/fără despicătură palatină) au distribuţie familială fiind o moştenire genetică multifactorială (MFI). MFI poate fi reprezentată de un model în care "responsabilitatea" pentru o boală este o variabilă determinată de combinarea factorilor genetici şi de mediu.

Trăsăturile multifactoriale sunt reprezentate adesea de o singură anomalie congenitală majoră ca despicătura labială, despicătura palatină, defecte ale tubului neural (meroanencefalia şi spina bifida), stenoza pilorică şi luxaţia congenitală de şold. Câteva din aceste anomalii pot apare, de asemenea, ca parte a unui fenotip din sindroamele determinate de o singură genă, ca anormalităţi cromozomiale provocate de teratogeni din mediu sau etiologie necunoscută.

BCU IASI/CENTRAL UNIVERSITY LIBRARY

B.C.U. "M. EMINESCU" IAȘI

BIBLIOGRAFIE SELECTIVĂ

Chandley A.C. - Meiosis in man. Trends Genet: 4: 79 - 83, 1988.

Gasser R. - Atlas of Human Embryos. Hagerstown, Harper and Row, 1975.

Gilbert S.F. - Developmental Biology, 3-rd edition; Sunderland, Sinauer Associates, 1991.

Hafez ESE - Human Ovulation. Mechanisms, Prediction, Detection and Induction; Amsterdam, North Holland Publishing Co, 1979.

Harrisson M.R., Golbus M.S., Filly R.A. - The Unborn Patient; Prenatal Diagnosis and Treatment. Philadelphia, W.B. Saunders, 1990.

Kalant H., Roschlau W.H.E., Hickie R.A. - Essentials of Medical Pharmacology; Toronto BC Decker, 1990.

Larsen WJ - Human embryology; New York Churchill Livingstone 1993.

Luckett W.P. - Amniogenesis in the early human and rhesus monkey embryos. Anat Rec 169: 369, 1971.

Moore KL - The Sex Chromatin; Philadelphia,W.B. Saunders, 1966.

Moore KL, Persaud TVN - The developing Human; 5-th edition;Philadelphia W.B. Saunders , 1993.

Oura C. and Toshimori K. - Ultrastructural studies on the fertilization of mammalian gametes. In Rev Cytol 122:105, 1990.

Page E.W., Vilee C.A., Vilee D.B. - Human Reproduction. Essentials of Reproductive and Perinatal Medicine, 3-rd edition; Philadelphia, W.B. Saunders, 1981.

Sadler TW(eds) - Langman's Medical Embryology; 5-th edition; Baltimore,Williams and Wilkins; 1985.

Taeusch H.W., Ballard R.B., Avery M.E. (eds): Schaffer and Avery's Diseases of the Newborn, 6-th edition; Philadelphia, W.B. Saunders, 1991.

Thompson MW, Mc Innes RR, Willard HF: Thompson and Thompson's Genetics In Medicine, 5-th edition; Philadelphia,W.B. Saunders, 1991.

Warwick R, Williams PL.(eds) - Gray's Anatomy; 36-th edition; New York, Churchill Livinngstone, 1989.

Wood C., Trounson A. - Clinical In Vitro Fertilization, 2-nd edition; New York, Sprinter Verlag, 1989.

Zaneveld LJD - Capacitation of spermatozoa. In Ludwig H., Tauber P.F. (eds): Human Fertilization. Stuttgart, Georg Thieme Publishers, 1978.

BCU "M. EMINESCU" IAȘI

BCU IASI/CENTRAL UNIVERSITY LIBRARY

CUPRINS

Argument *5*

Capitolul I *Etapa preembrionară* *9*

Gametogeneza 12
Linia germinală 13
Spermatogeneza 20
Ovogeneza 23
Fertilizarea 30
Segmentarea 33
Aplicaţii clinice 38
Principii experimentale 43

Capitolul II *Dezvoltarea discului germinal bilaminar şi stabilirea circulaţiei placentare* *45*

Evenimentele săptămânii a doua 47
Aplicaţii clinice 55
Principii experimentale 57

Capitolul III *Gastrulaţia, formarea discului germinal trilaminar, dezvoltarea iniţială a somitelor şi a tubului neural* *59*

Gastrulaţia 61
Aplicaţii clinice 72
Principii experimentale 74

Capitolul IV *Diferenţierea somitelor şi a sistemului nervos. Perioada embrionară* *77*

Diferenţierea somitelor în sclerotoame, miotoame şi dermatoame 79
Diferenţierea sistemului nervos 85
Aplicaţii clinice 97
Principii experimentale 101

Capitolul V *Înrularea embrionului. Formarea cavităţilor corpului şi mezenterului. Dezvoltarea pereţilor trunchiului* *105*

Formarea corpului la vertebrate prin flexia cefalo-caudală şi laterală (înrularea embrionului) 110
Formarea sacului pericardic şi a diafragmului subdivide cavitatea celomică în patru cavităţi 114
Dezvoltarea plămânului 120

BCU "AS" CENTRAL UNIVERSITY LIBRARY

Aplicații clinice 124
Principii experimentale 127

Capitolul VI *Perioada fetală (săptămâna a 9-a - naștere)* *129*

Perioada fetală 130
Aplicații clinice 139

Capitolul VII *Placenta și membranele fetale* *143*

Placenta 144
Rolul placentei în viața fetală 145
Membrana placentară 152
Secreția endocrină placentară 156
Cordonul ombilical 157
Amniosul și lichidul amniotic 158
Sacul vitelin 161
Alantoida 162
Membranele fetale la gemeni 162
Aplicații clinice 164

Capitolul VIII *Malformațiile congenitale* *169*

Malformațiile congenitale 171
Anomalii produse de factori genetici 173
Anomalii produse de factori de mediu 180
Factorii materni ca teratogeni 196
Anomalii produse de moștenirea multifactorială 197

Bibliografie selectivă *199*

BCU IAȘI/CENTRAL UNIVERSITY LIBRARY

BCU IASI/CENTRAL UNIVERSITY LIBRARY

48

Tiparul executat de
Rais S.R.L.
Botoşani
031 530068

BCU IASI/CENTRAL UNIVERSITY LIBRARY

BCU IAS/CENTRAL UNIVERSITY LIBRARY

ISBN 973-9237-18-5

LEI 1500

BCU IASI/CENTRAL UNIVERSITY LIBRARY